anatomía del arte

Aprende dibujando

Escrito por Kota Kato

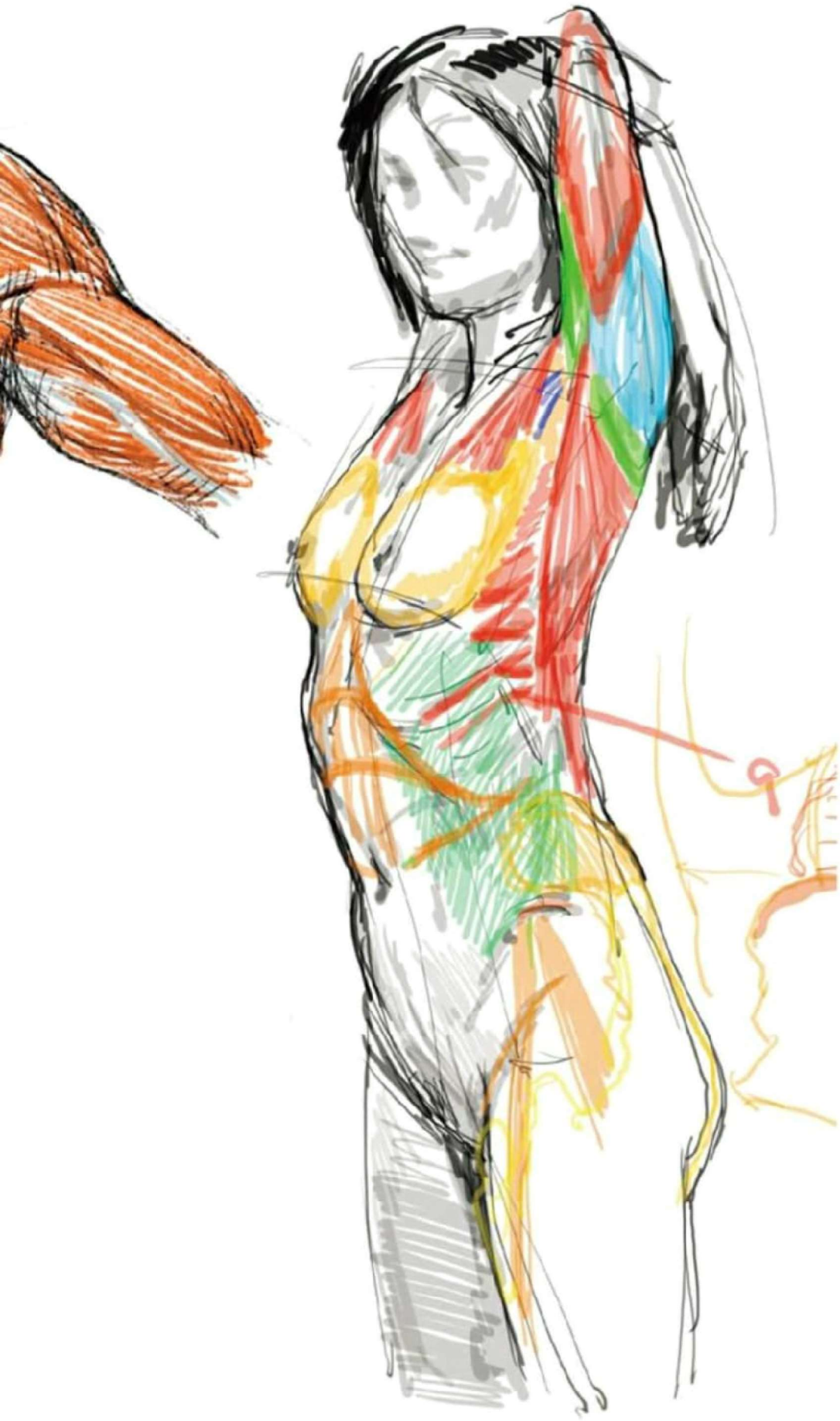

Aprende dibujando anatomía del arte

Escrito por Kota Kato

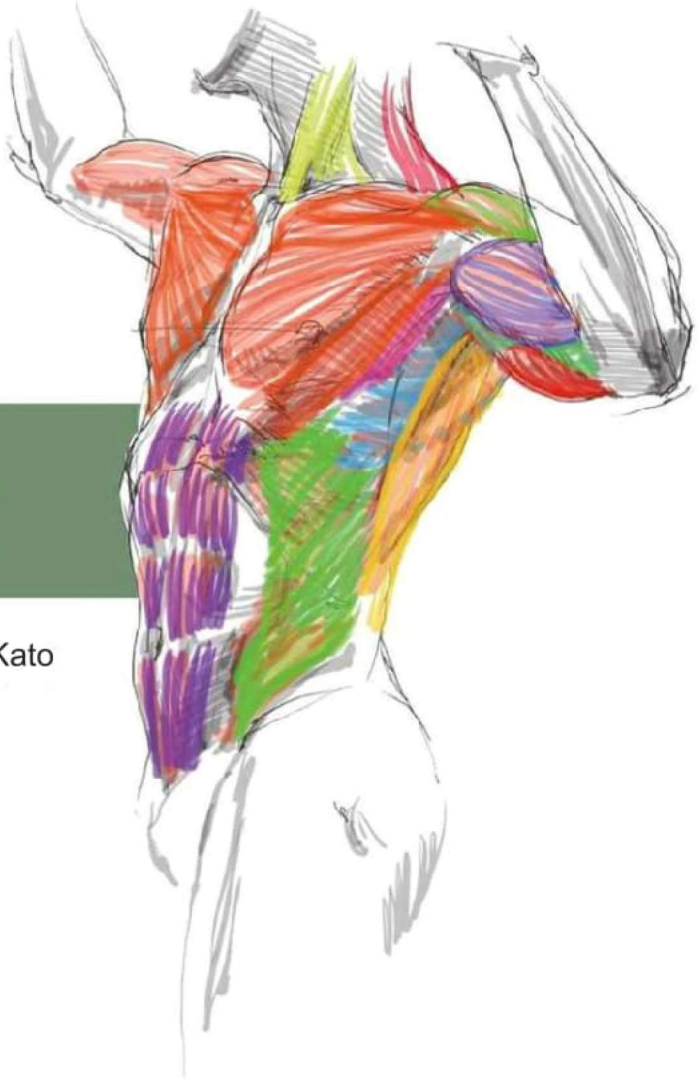

Genkosha

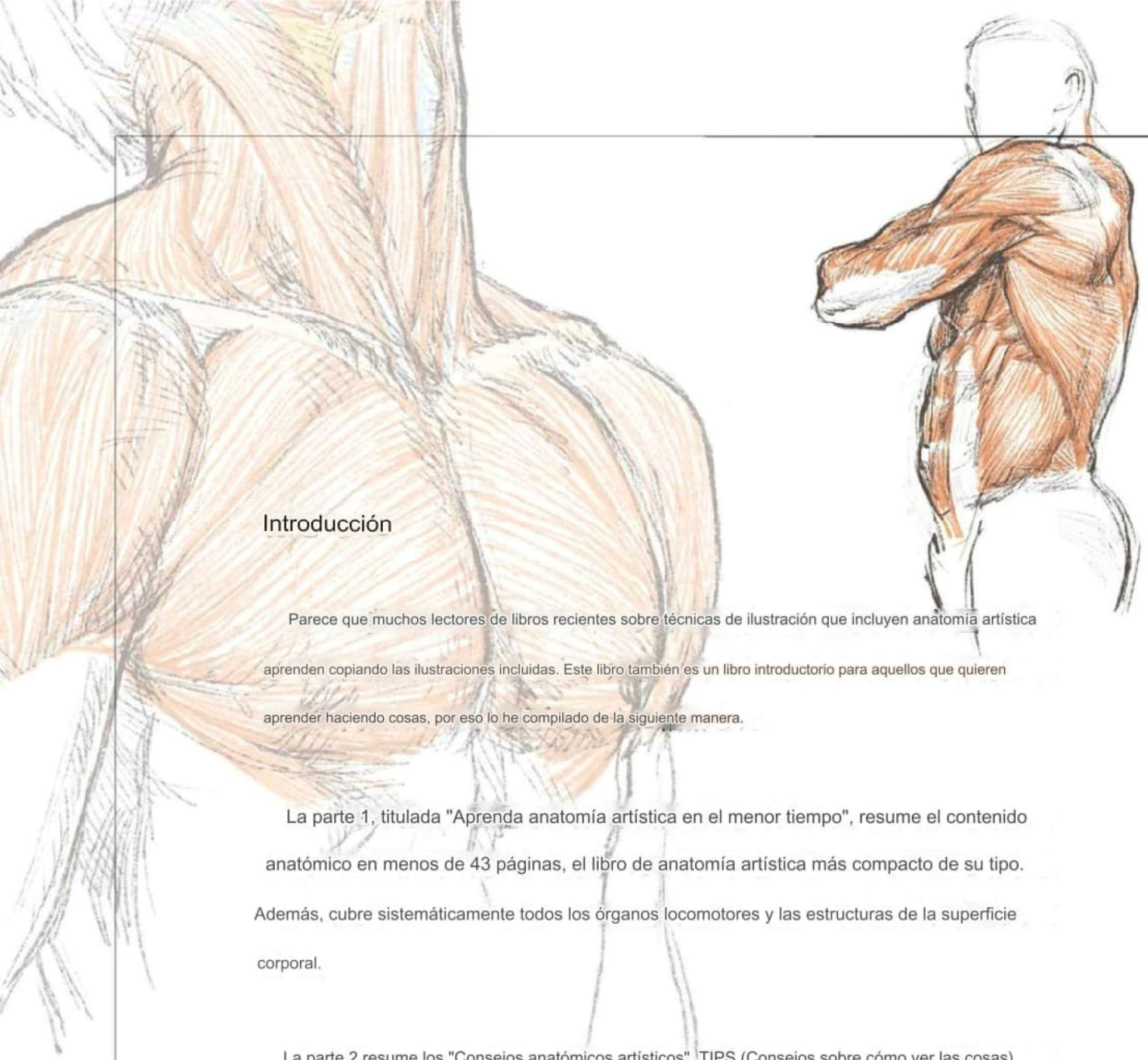

Introducción

Parece que muchos lectores de libros recientes sobre técnicas de ilustración que incluyen anatomía artística aprenden copiando las ilustraciones incluidas. Este libro también es un libro introductorio para aquellos que quieren aprender haciendo cosas, por eso lo he compilado de la siguiente manera.

La parte 1, titulada "Aprenda anatomía artística en el menor tiempo", resume el contenido anatómico en menos de 43 páginas, el libro de anatomía artística más compacto de su tipo. Además, cubre sistemáticamente todos los órganos locomotores y las estructuras de la superficie corporal.

La parte 2 resume los "Consejos anatómicos artísticos". TIPS (Consejos sobre cómo ver las cosas) explica cosas que puedes memorizar para mejorar tus habilidades de observación. También sugiere algunas formas prácticas de memorizar cosas, como diagramas esqueléticos simples y bocetos anatómicos de las manos.

En la Parte 3, presenté un método para aplicar la anatomía artística a los croquis (bocetos dibujados rápidamente en un corto período de tiempo) como una "colección de croquis anatómicos". Este método puede ser utilizado no sólo por quienes estudian el cuerpo humano a través del croquis, sino también por artistas de manga y animadores que no necesitan detalles como el sombreado.

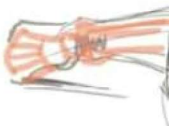

En la Parte 4, presentamos un método para derivar croquis desnudos a partir de imágenes vestidas como un "boceto de desnudo vestido". Al practicar este método, podrás observar el cuerpo humano desde arriba de la figura vestida al expresar la figura disfrazada.

Finalmente, en Japón, no estamos en una época o región donde la gente esté nerviosa por "aprender anatomía artística para representar con precisión el cuerpo humano". Más que eso, creo que la anatomía artística es más bien una forma de mirar el cuerpo humano para estar satisfecho con las formas que dibujas o creas. Cuando estoy creando una obra, a menudo no sé si la forma que estoy expresando es buena o mala. En esos momentos, la anatomía artística puede ser una buena guía. Si conoces la forma y la estructura, puedes expresarla. Si puedes expresarlo, puedes entenderlo. Estos pequeños sentimientos de satisfacción seguramente enriquecerán una larga carrera como escritora.

Kota Kato

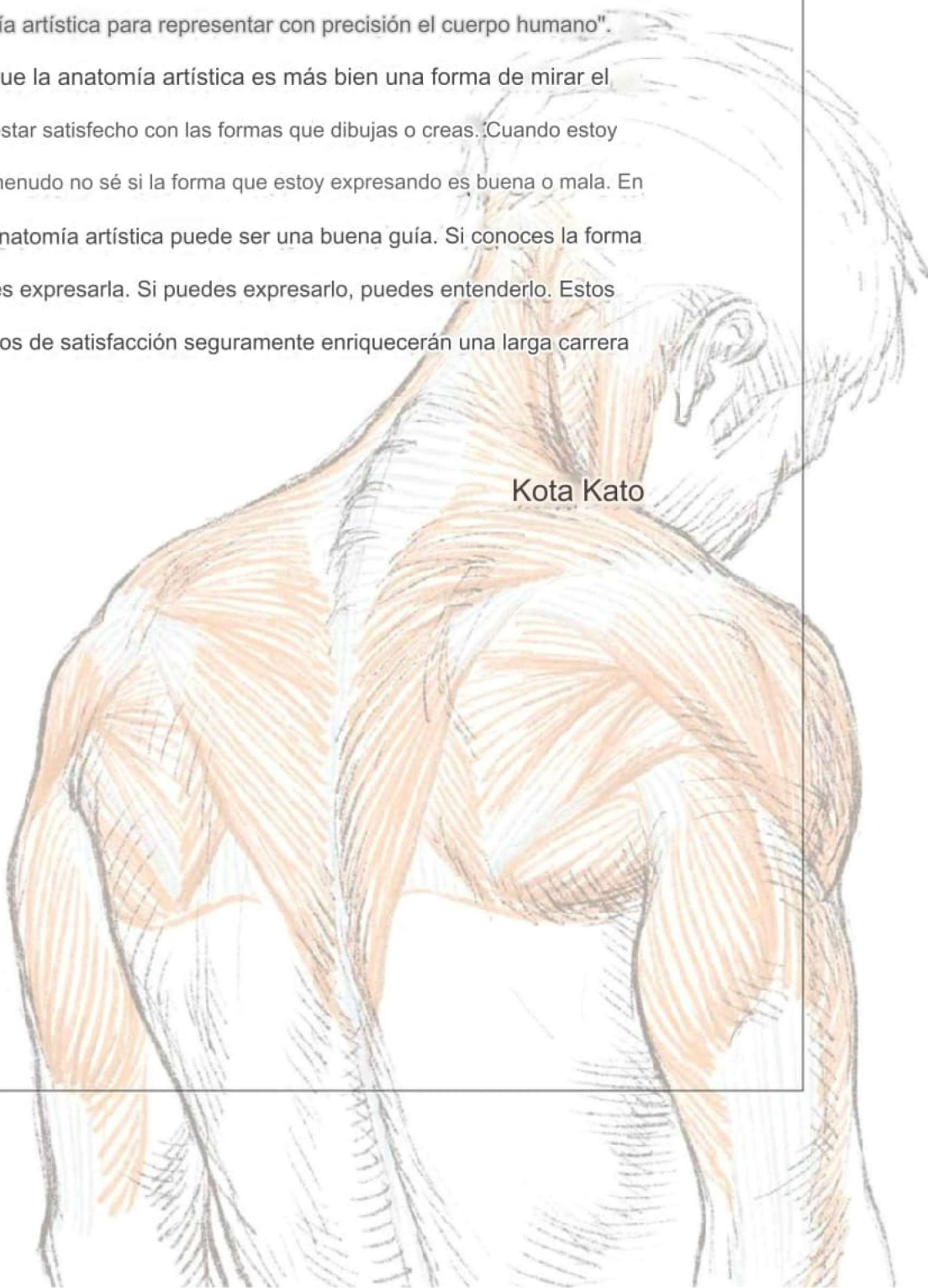

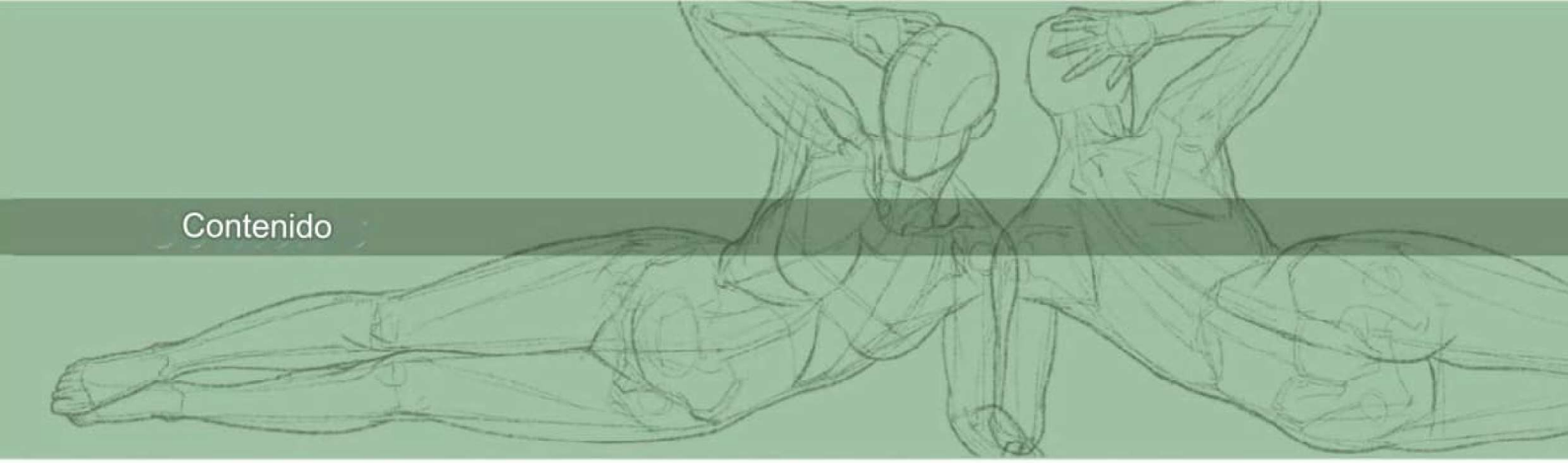

Contenido

Introducción 2

Parte 1

Aprende anatomía artística en el menor tiempo posible. 7

Clasificación básica del cuerpo humano. 8

Centro y fin, tipos de movimiento..9

esqueleto de todo el cuerpo/ 10

Esqueleto del tronco y puntos de referencia 12

Esqueleto del miembro superior y puntos de referencia 14

Esqueleto de las extremidades inferiores y puntos de referencia 16

Articulaciones y movimientos del tronco. 18

Articulaciones de los miembros superiores y movimientos principales 20

Articulaciones de las extremidades inferiores y movimientos principales 22

Músculos de todo el cuerpo. 24

Grupos de músculos del tronco 26

Grupos de músculos de las extremidades superiores 30

Grupos de músculos de las extremidades 33

Detalles de extremidades/ 38

Sección transversal del fuselaje. 39

Corte transversal del brazo.. 40

Sección transversal de la 41

Vena cutánea 42

cuerpo gordo 43

Términos de superficie corporal 45

facial/ 46

ojos, párpados 47

orejas, nariz 48

boca, garganta 49

flujo de cabello 50

Parte 2

Consejos de anatomía artística 51

Diagrama esquelético simple. 52

Diagrama de esqueleto simple (caminar, correr) 54

Diagrama de esqueleto simple (subir escaleras, saltar) 55

Diagrama de esqueleto simple (parada de manos) 56

El esqueleto de una persona con un cuerpo flexible... 57

Leyes de contracción y extensión muscular. 59

Cómo capturar contornos en zigzag y formas estilizadas 60

El límite entre músculo y tendón. 61

Método de acortamiento mediante sección transversal 62

protuberancia del pómulo 63

Variación de la nariz 64

dentición 65

músculo esternocleidomastoideo 66

rotación del cuello 67

doblar y estirar el cuello 68

Origen del nombre esternón 69

cofre del héroe 70

Pecho de mujer/ 71

arco romano 72

Dibujo del tendón del recto abdominal y posición del ombligo/ 73

Cómo entender el abdomen torcido. 74

Colocación de los músculos axilares 75

Cabeza larga del músculo tríceps braquial 76

serrato anterior 77

Borde anterior del dorsal ancho 78

eminencia de flanco 79

Cómo encontrar el omóplato 80

árbol de Navidad 81

dobla tu espalda 82

Fosa romboidea de Michaelis ····· 83

Diferencias de género en la pelvis y el físico· ····· 84

Subir y bajar hombros ····· 85

fosa supraclavicular y deltoides pectoral deltoides ····· 87

Bíceps ····· 89

forma de cadena de brazos ····· 90

Pliegue del codo y posición ····· 91

hiperextensión del codo ····· 92

Variaciones de pronación y supinación· ····· 93

Disposición de los grupos de músculos del ····· brazo 94

Tendones del dorso de la mano ····· 95

Bosquejo de anatomía de la mano ····· 96

fijación del tendón ····· 98

esfuerzo de la mano ····· 99

Relación entre las articulaciones de los dedos y las ····· arrugas 100

Zabe-tsuna ····· 101

Centro de gravedad de miembros ····· inferiores 102

Ondulaciones del muslo ····· 103

Disposición de los músculos internos del ····· muslo 104

Arrugas en la zona de la ingle ····· 105

Retináculo de Richet ····· 106

Pie de ganso, chico de la rodilla· ····· 107

rodilla antiestiramiento ····· 108

Constricción del tendón de Aquiles/ ····· 109

rotación de la parte inferior de la pierna ····· 110

Ángulo del tobillo y estilo de marcha ····· 111

Variaciones de dedos ····· 112

parte 3

Colección Croquis Anatómicos... ····· 113

Anatomía Método Croquis ····· 114

Postura para ver las proporciones de brazos y piernas... 116

Héroe de pie ····· 117

Postura con brazos levantados y parada de manos ····· 118

Postura encorvada ····· 119

Posturas sentada y acostada... ····· 120

Postura con torso torcido, postura con manos tocándose la espalda... 121

Postura inclinada, brazos extendidos· ····· 122

Croquis de anatomía de las extremidades superiores ····· 123

Croquis de anatomía de miembros inferiores ····· 125

Anatomía de las obras clásicas Croquis (antigua Grecia y Roma)... 127

Anatomía de las obras clásicas Croquis (Renacimiento) ····· 130

Anatomía de las obras clásicas Croquis (Barroco) ····· 133

Anatomía de las obras clásicas Croquis (moderno) ····· 136

Croquis de anatomía de la mano ····· 139

parte 4

Boceto desnudo vestido ····· 141

Cómo inferir la desnudez a partir de imágenes vestidas ····· 142

Boceto desnudo vestido 1 (durmiendo en una chaise longue, acostado)... 144

Boceto de desnudo vestido 2 (educación física sentado) ····· 147

Boceto de desnudo vestido 3 (sentado en una silla) ····· 148

Boceto de desnudo vestido 4 (apoya las mejillas) ····· 149

Boceto desnudo vestido 5 (riego) ····· 150

Boceto de desnudo vestido 6 (de pie sobre una rodilla) ····· 151

Boceto desnudo vestido 7 (inclinado y de pie) ····· 152

Boceto desnudo vestido 8 (abriendo ambas manos) ····· 153

Boceto desnudo vestido 9 (salto) ····· 154

Boceto de desnudo vestido 10 (caminando)· ····· 156

columna

Proporciones del cuerpo humano· ····· 157

Resumen de proporciones· ····· 158

Proporciones por edad ····· 159

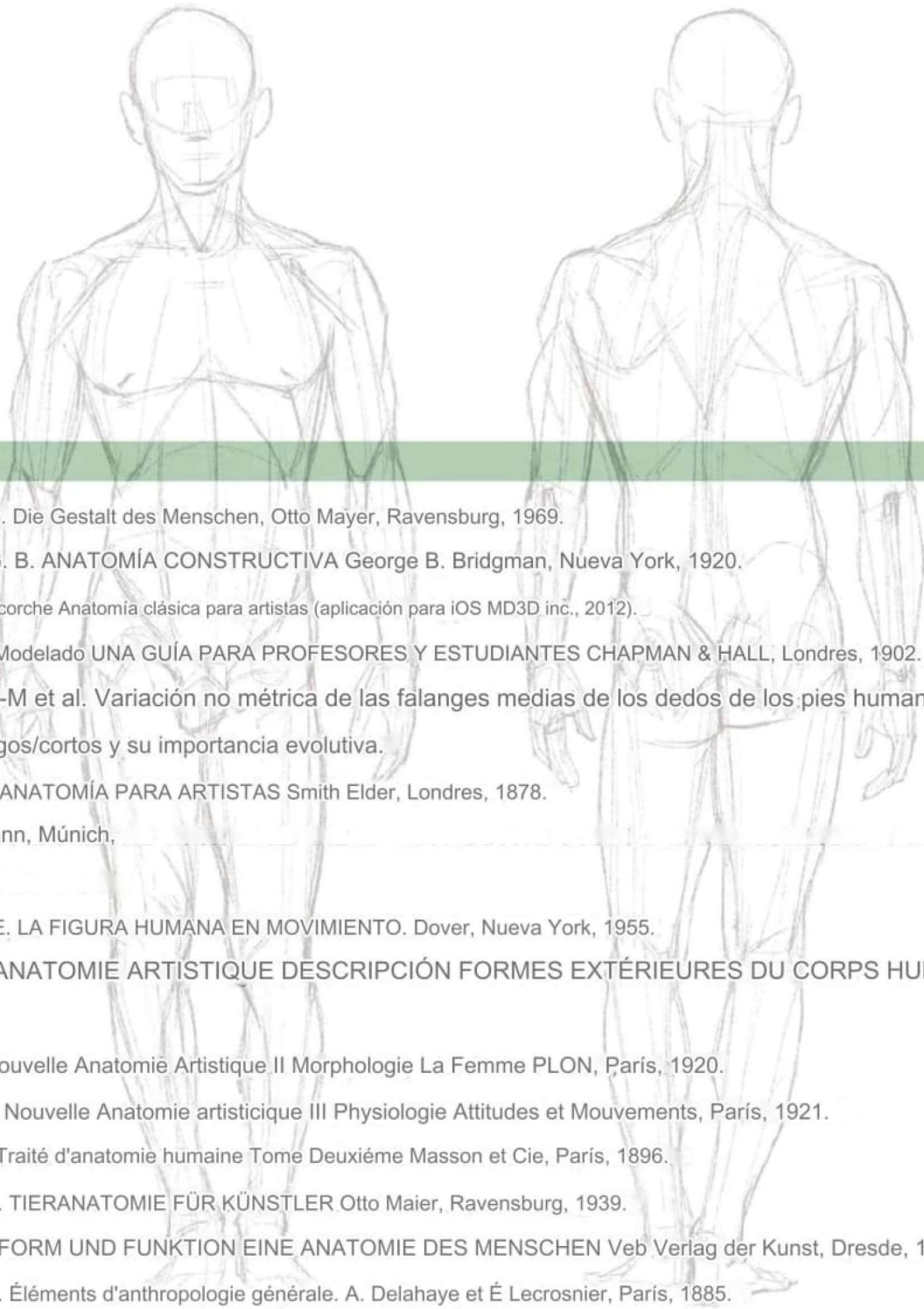

Bammes, G. Die Gestalt des Menschen, Otto Mayer, Ravensburg, 1969.

Bridgman, G. B. ANATOMÍA CONSTRUCTIVA George B. Bridgman, Nueva York, 1920.

Eaton, S. L'Ecorche Anatomía clásica para artistas (aplicación para iOS MD3D inc., 2012).

Lanteri, E. Modelado UNA GUÍA PARA PROFESORES Y ESTUDIANTES CHAPMAN & HALL, Londres, 1902.

Le Minor, J-M et al. Variación no métrica de las falanges medias de los dedos de los pies humanos (II-V): tipos largos/cortos y su importancia evolutiva.

Marshall, J. ANATOMÍA PARA ARTISTAS Smith Elder, Londres, 1878.

J. F. Bergmann, Múnich,

1924

Muybridge, E. LA FIGURA HUMANA EN MOVIMIENTO. Dover, Nueva York, 1955.

Richer, P. ANATOMIE ARTISTIQUE DESCRIPCIÓN FORMES EXTÉRIEURES DU CORPS HUMAIN, París, 1890.

Richer, P. Nouvelle Anatomie Artistique II Morphologie La Femme PLON, París, 1920.

Richer, P. Nouvelle Anatomie artisticique III Physiologie Attitudes et Mouvements, París, 1921.

Poirier, P. Traité d'anatomie humaine Tome Deuxiéme Masson et Cie, París, 1896.

Tanque, W. TIERANATOMIE FÜR KÜNSTLER Otto Maier, Ravensburg, 1939.

Tank, W. FORM UND FUNKTION EINE ANATOMIE DES MENSCHEN Veb Verlag der Kunst, Dresde, 1953.

Topinard, P. Éléments d'anthropologie générale. A. Delahaye et É Lecrosnier, Paris, 1885.

Vanderpoel, J. H. La figura humana Inland Printer Company, Chicago, 1907.

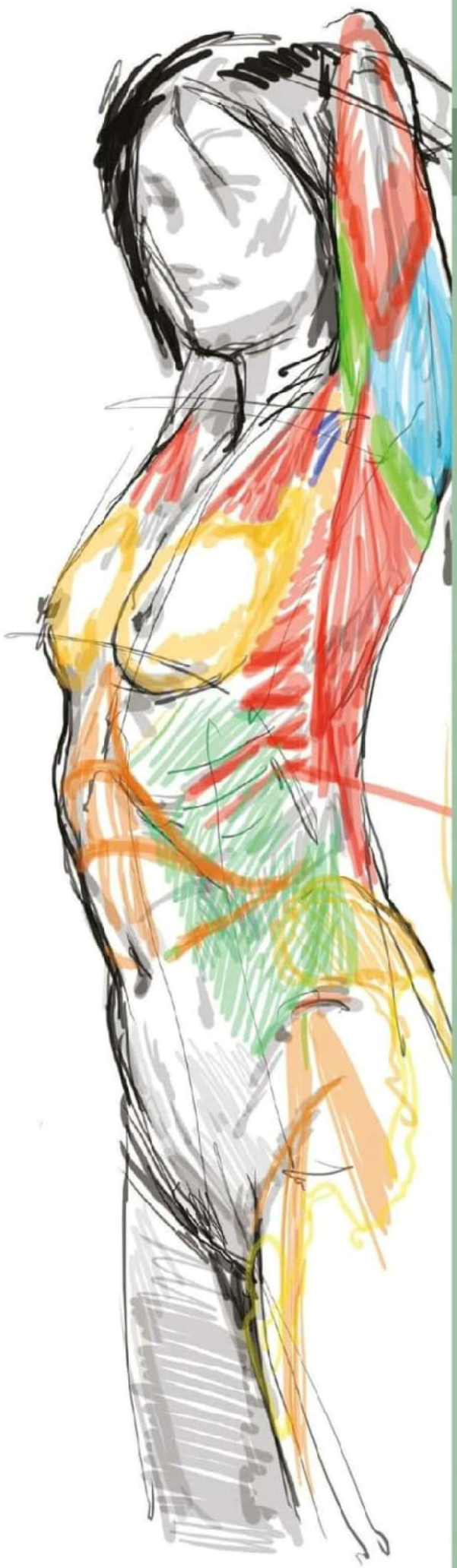

Parte 1

Aprende anatomía artística en el menor tiempo posible.

Existe una amplia gama de información anatómica disponible. Los hemos seleccionado de forma más eficiente y los hemos resumido en un total de más de 40 páginas. Si comprende este contenido antes de aprender trivias y consejos detallados, no se sentirá abrumado por la abrumadora cantidad de información.

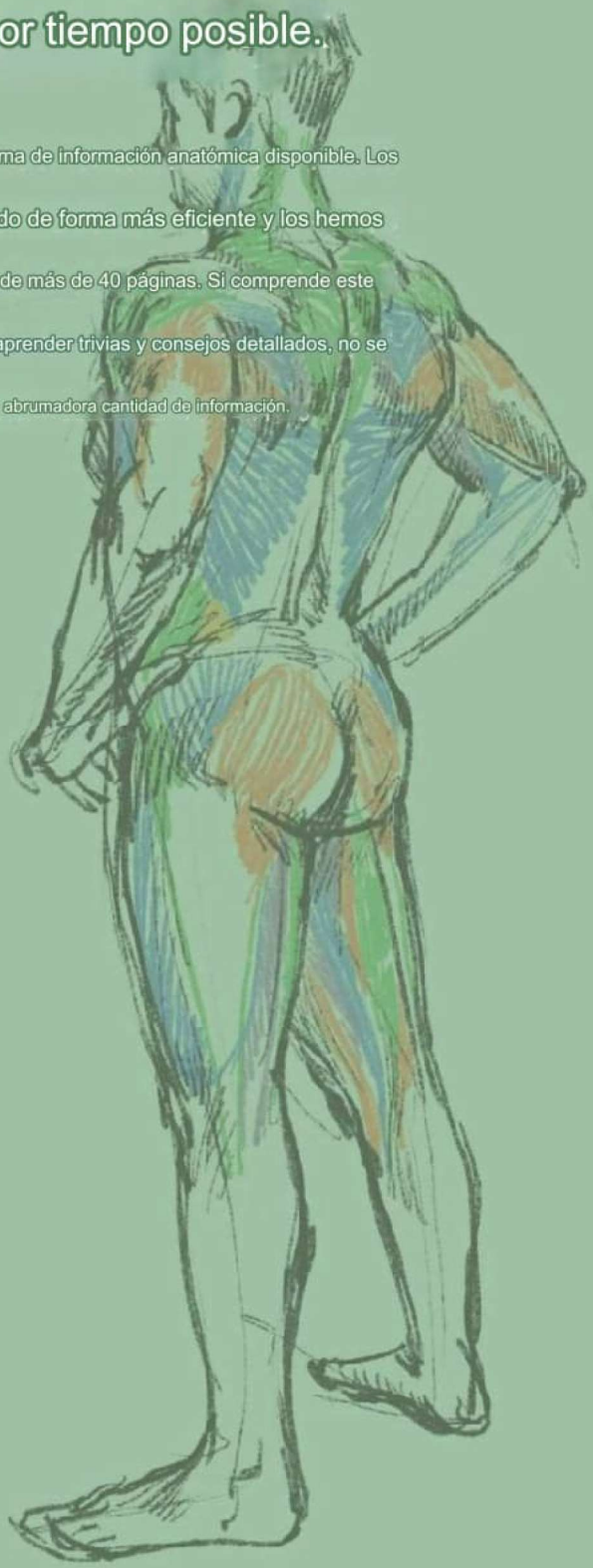

Clasificación básica del cuerpo humano.

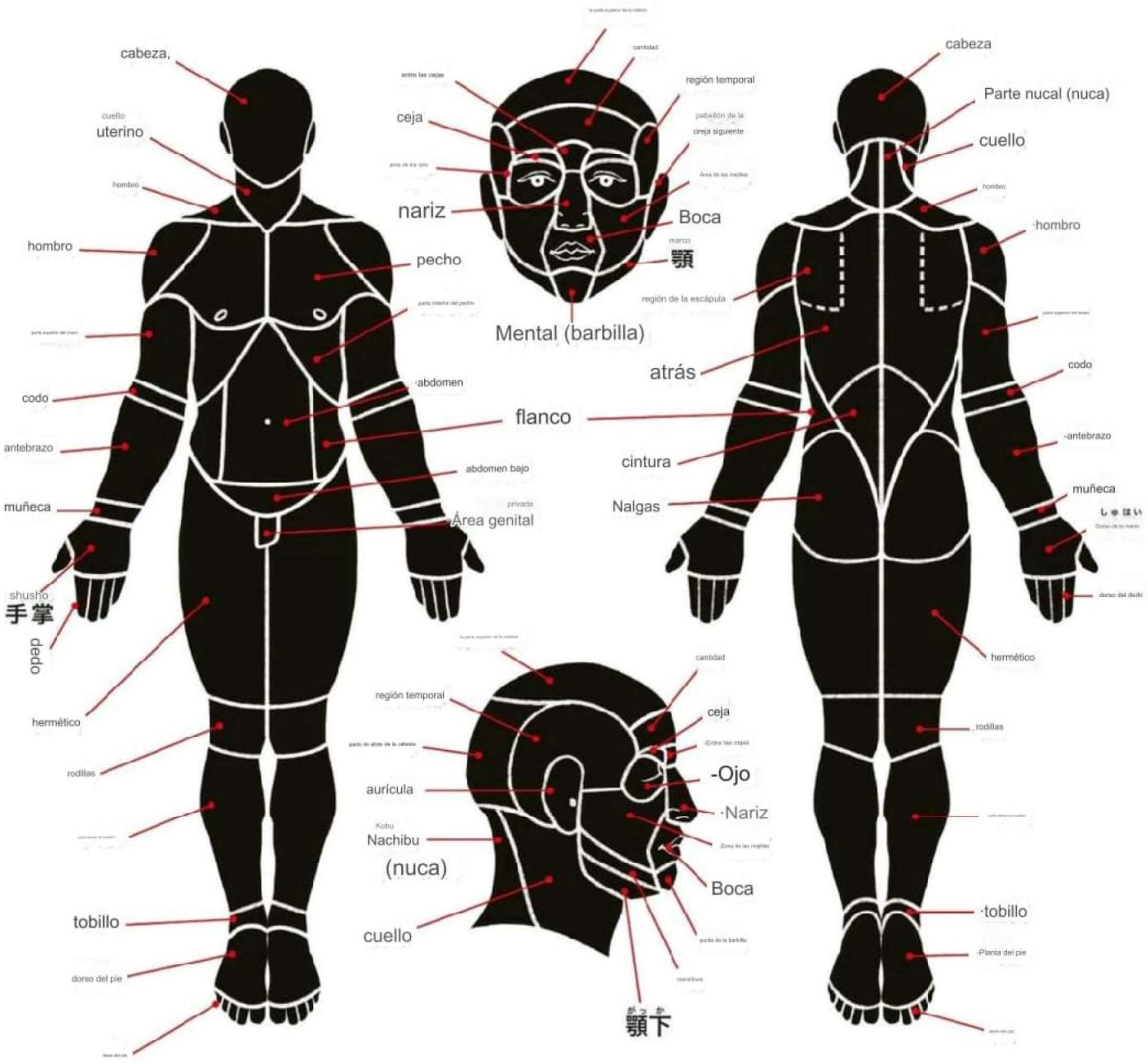

En anatomía definimos la postura del cuerpo humano y la estudiamos dividiéndola en áreas. Además, en anatomía, las palmas mirando hacia adelante.

la escuela es hermosa

La postura básica es una postura anatómica erguida.

Los términos anatómicos se nombran según esta postura y las divisiones regionales que se muestran en el diagrama. Por lo tanto, cuando se aprende anatomía por primera vez,

es mejor estudiar en la posición anatómica vertical, en lugar de en una posición posada, para evitar confusiones con respecto a las relaciones posicionales.

Central y periférica, tipos de movimiento.

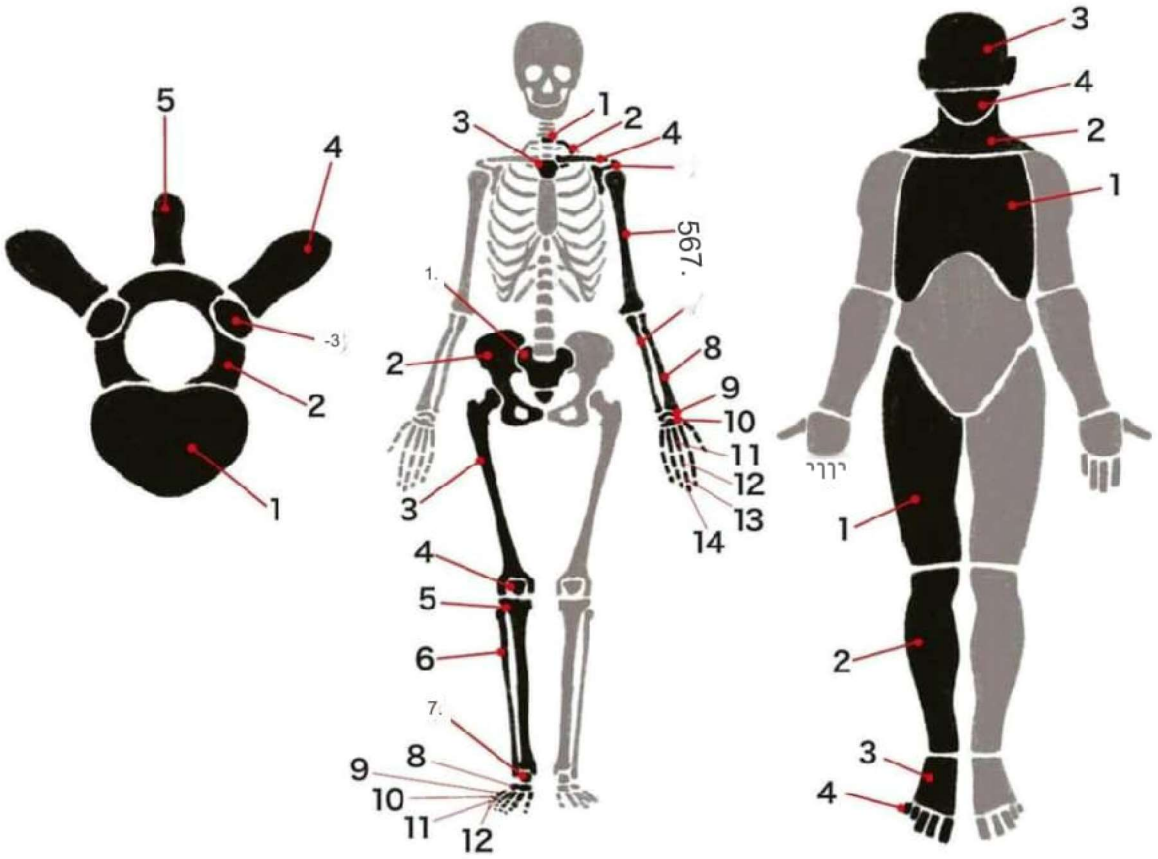

Ser capaz de captar la relación entre el centro (proximal) y la periferia (distal) es útil para recordar el orden en que se leen los libros de texto y dónde se unen los músculos. No sólo eso, sino que resulta más fácil integrar estructuras que has memorizado por separado en un panorama general en tu cabeza. Cuando se trata de huesos y músculos, es mejor tener en cuenta el orden "desde la columna hasta la punta de los dedos" y "desde el pecho hasta la cabeza y hasta la barbilla".

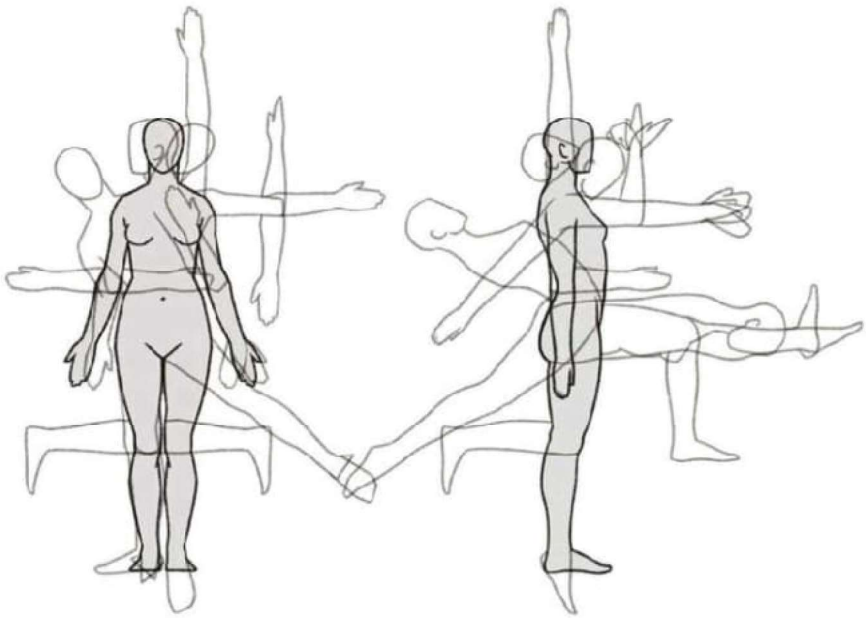

Diagrama esquemático que muestra el funcionamiento básico.

Diagrama que muestra el funcionamiento real.

Existen varios nombres para los movimientos anatómicos básicos, como abducción y aducción, pero se pueden clasificar en términos generales en los tres siguientes.

1: doblar y estirar 2: Abrir/Cerrar 3: girar

Cualquier movimiento se puede expresar combinándolos. Los movimientos básicos de la anatomía son movimientos especiales para su explicación; los movimientos reales involucran a todo el cuerpo.

esqueleto de todo el cuerpo

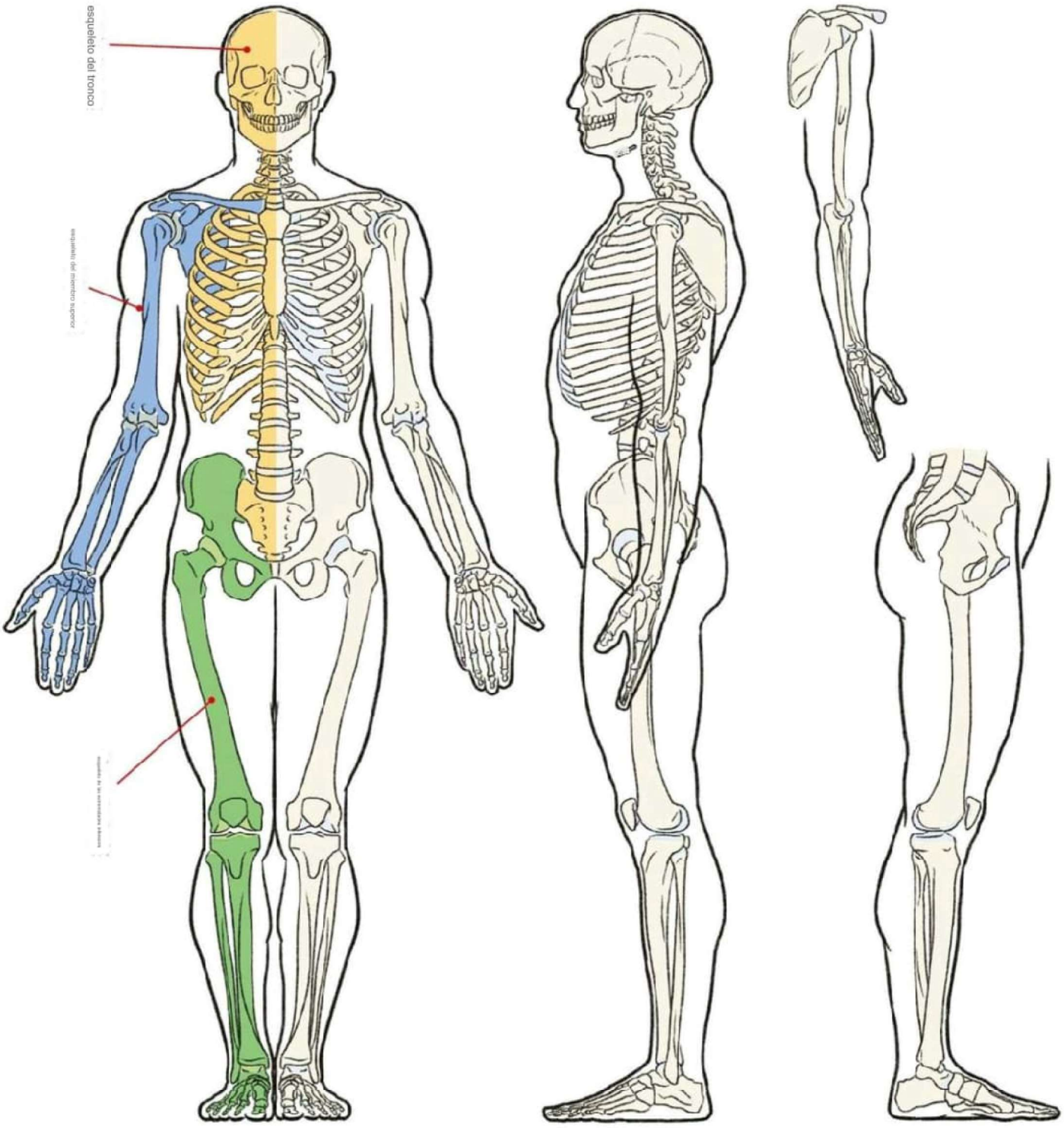

Los huesos son la base de la anatomía y el cuerpo humano tiene alrededor de 200 de diferentes tamaños. Los huesos discretos se denominan "huesos" y el estado en el que se conectan varios huesos se denomina "esqueleto".

De las formas externas del cuerpo humano, el esqueleto determina principalmente el volumen, como el ancho y la profundidad del tronco, y la longitud de las extremidades superiores e inferiores. Antes de aprender sobre los huesos individuales, primero comprendamos la apariencia de todo el cuerpo y la disposición del tronco, las extremidades superiores y las inferiores.

Codificación de colores Amarillo: esqueleto del tronco, azul: esqueleto de las extremidades superiores, verde: esqueleto de las extremidades inferiores

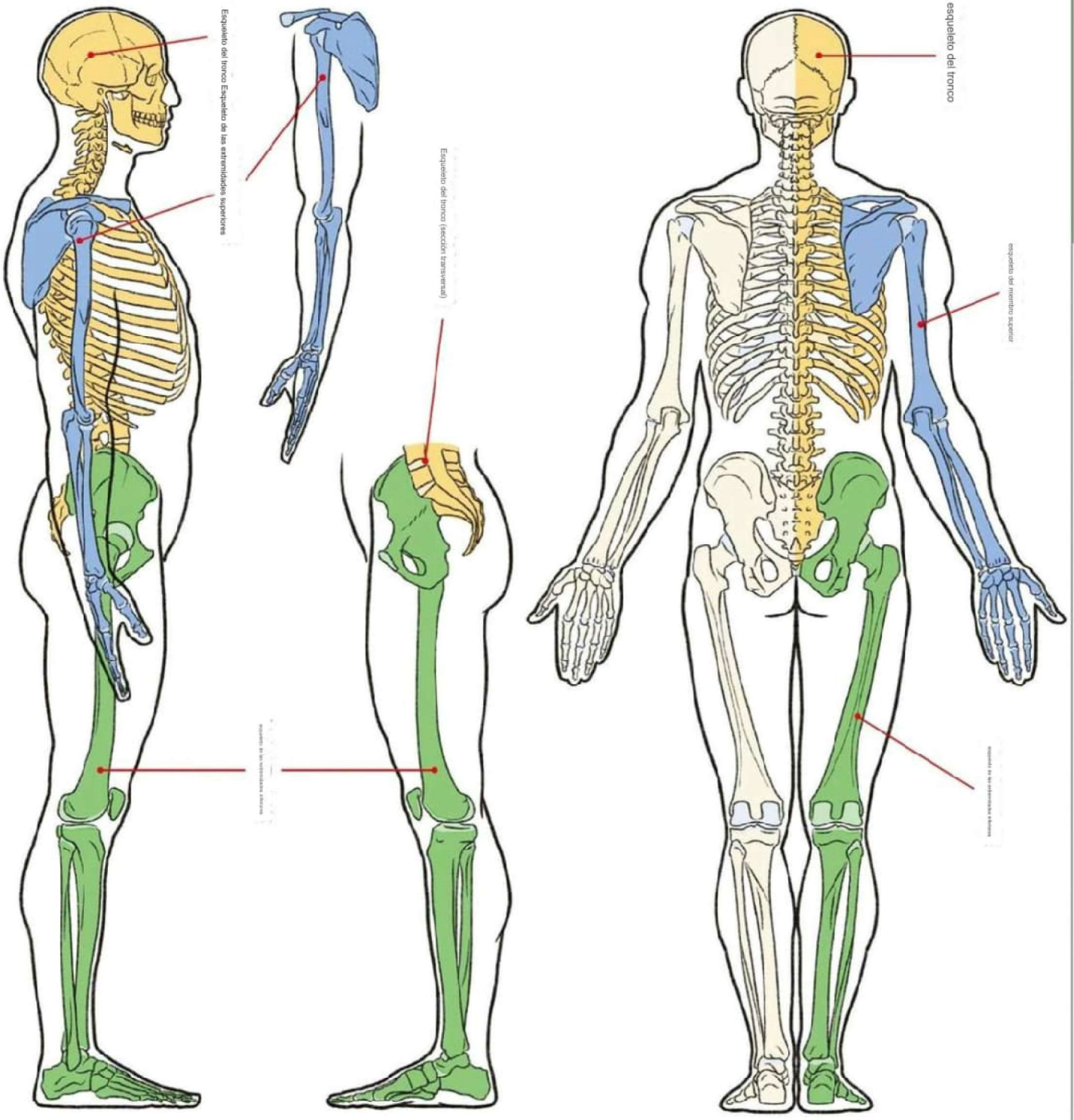

Superficie exterior

superficie interior

cara posterior

Esqueleto del tronco y puntos de referencia.

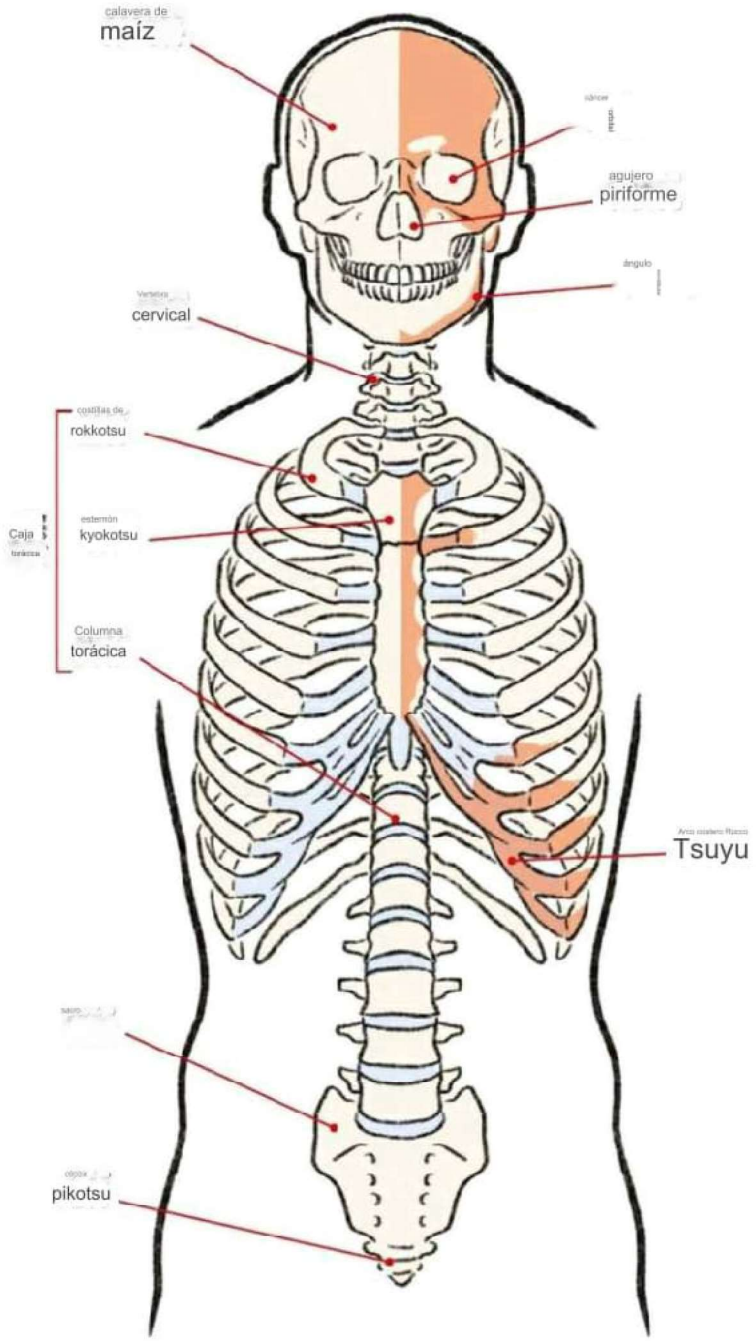

frente

Buena suerte

El esqueleto del tronco está formado por la columna vertebral, el cráneo, las costillas y el esternón. La columna vertebral, que es la columna vertebral, consta de 7 vértebras cervicales, 12 vértebras torácicas, 5 vértebras lumbares,

Consta de 1 sacro y 3-4 cocciges. El cráneo está formado por 23 huesos, pero no explicaremos cada uno individualmente. Hay 12 pares de costillas,

El esternón consta de tres huesos. La caja ósea que incluye las costillas, el esternón y las vértebras torácicas se llama tórax. En la

figura, los términos útiles y los puntos de referencia (ubicaciones que son fáciles de ver desde la superficie del cuerpo, indicadas en rojo) se muestran en rojo en el lado izquierdo

del cuerpo.

Codificación de colores: azul claro: cartílago

Rojo: Partes que se pueden observar o tocar desde la superficie del cuerpo.

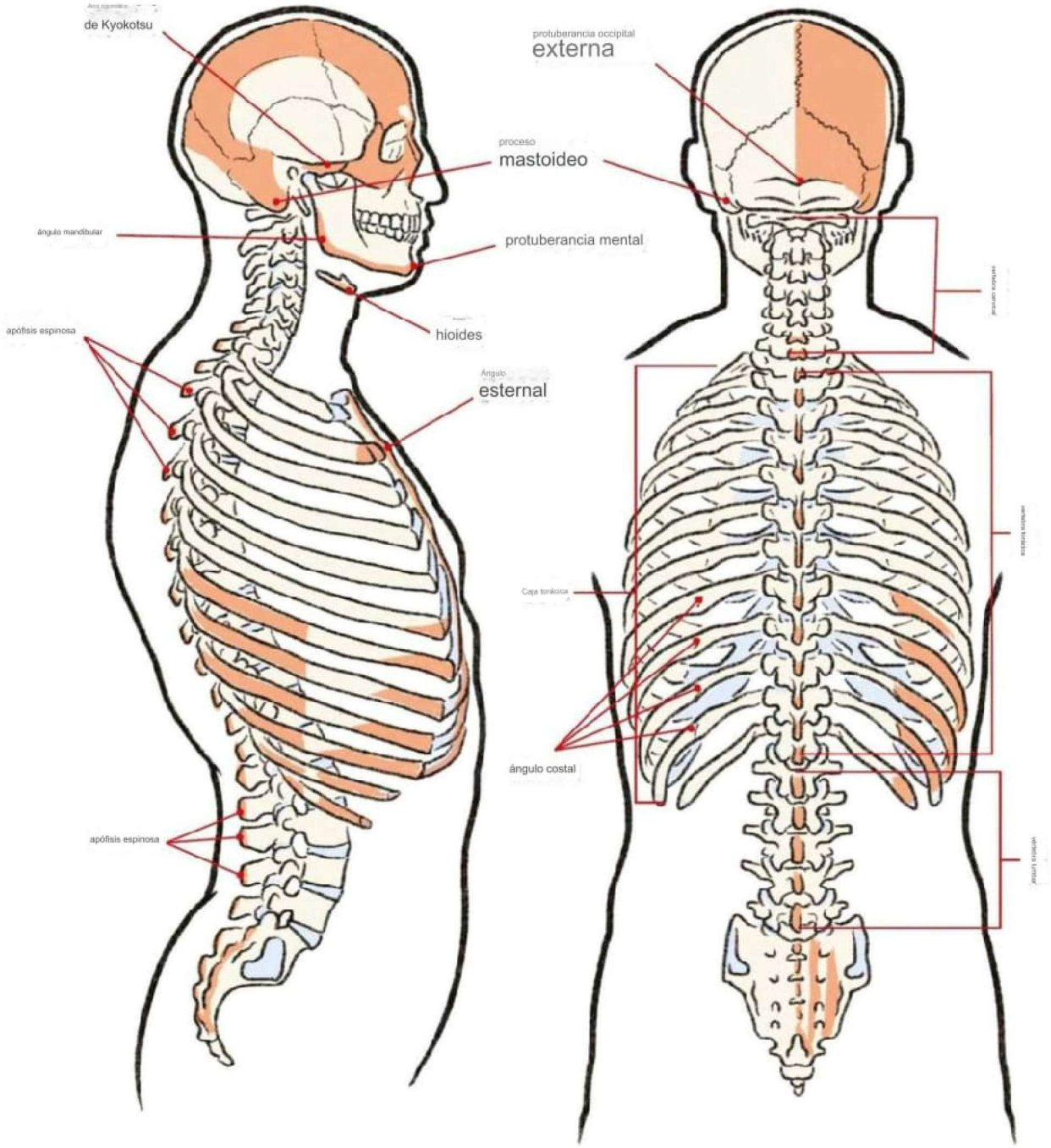

Superficie exterior

cara posterior

Esqueleto del miembro superior y puntos de referencia.

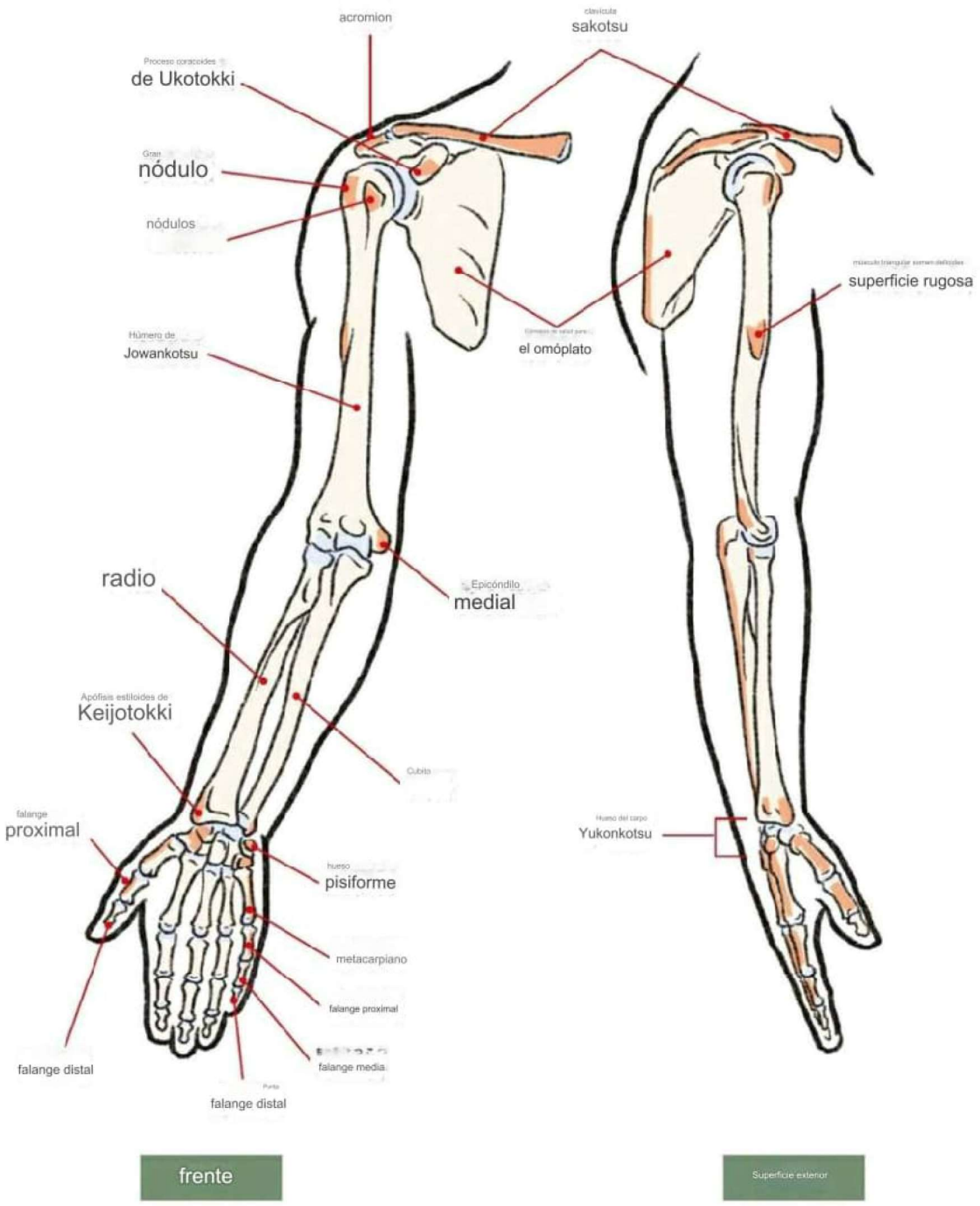

Es más fácil comprender las relaciones posicionales del esqueleto de las extremidades memorizando cada región.

Cintura del miembro superior (hombro): clavícula, escápula

Parte superior del brazo: húmero

Antebrazo: radio (lado del pulgar), cúbito (lado del dedo meñique)

Mano: huesos del carpo (8 piezas), huesos metacarpianos (5 piezas)

Dedos: falange proximal, falange media (excepto el pulgar), falange distal

La figura muestra términos y puntos de referencia (áreas rojas) que es útil recordar.

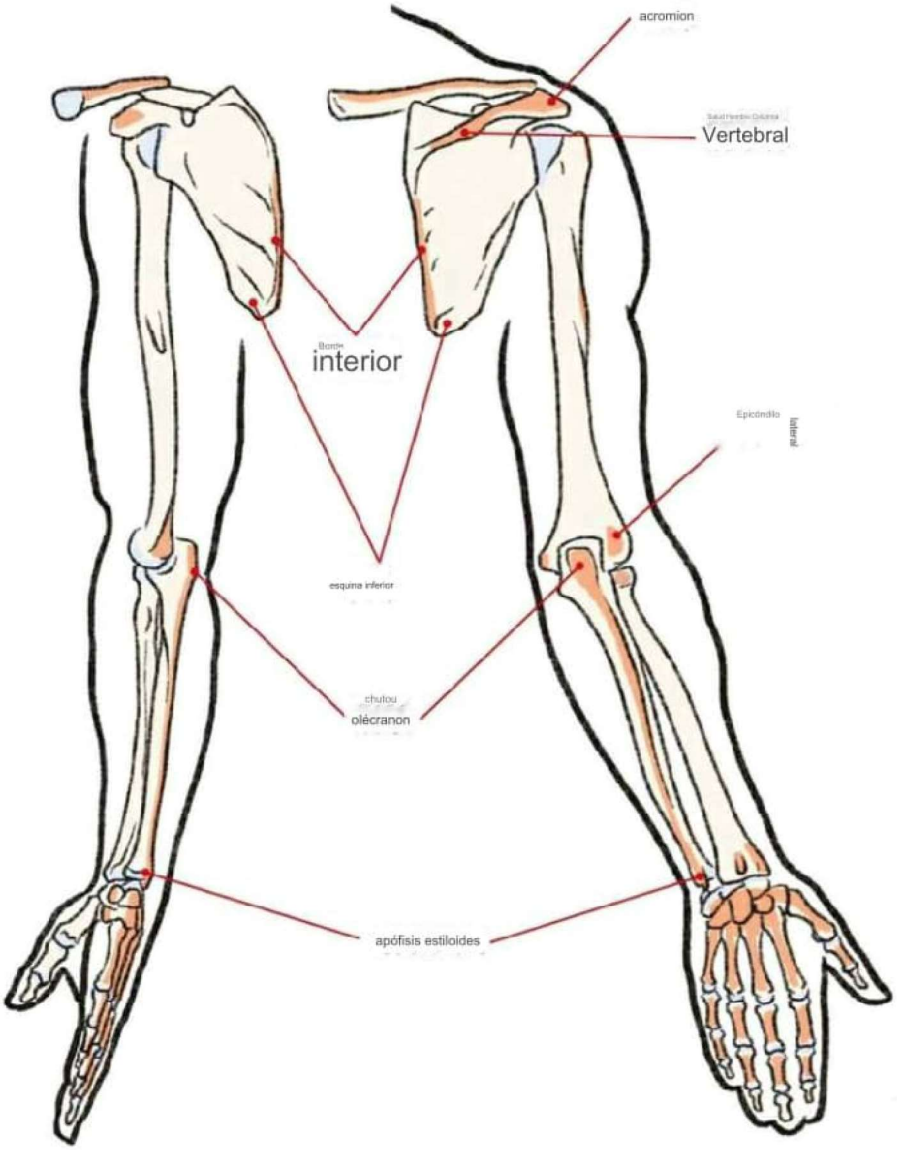

superficie interior

cara posterior

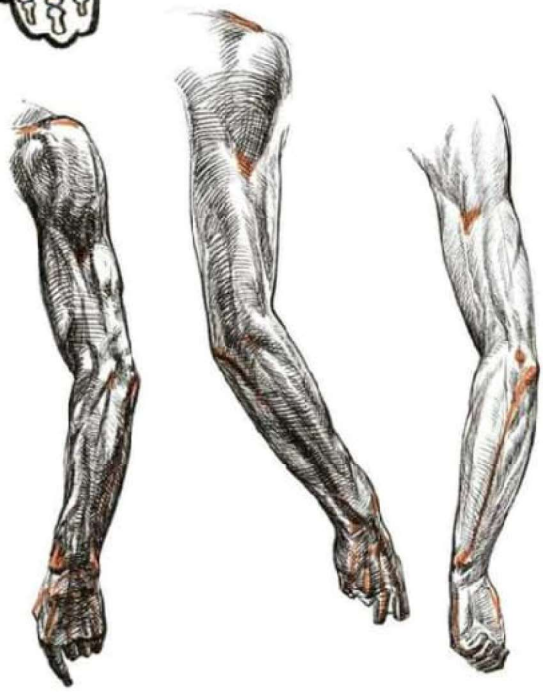

Los brazos de los hombros de la escultura y

hitos esqueléticos

Esqueleto de las extremidades inferiores y puntos de referencia.

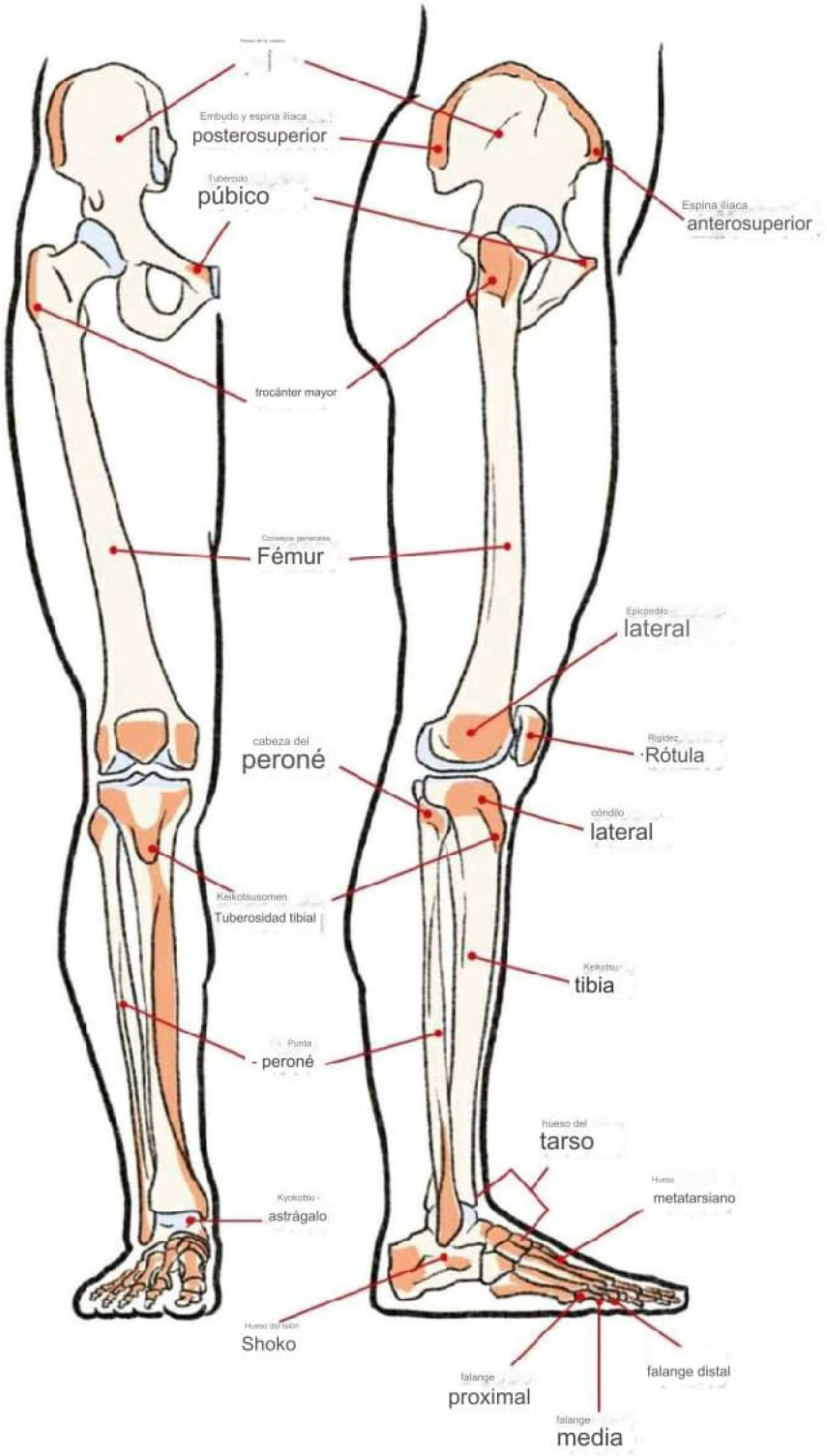

Los huesos de cada región del miembro inferior son los siguientes.

Cintura del miembro inferior (cintura): hueso de la cadera (los huesos de la cadera izquierda y derecha están conectados al sacro y forman la pelvis)

Hermético: fémur, rótula

Parte inferior de la pierna: tibia, peroné

Pie: Tarso (7 piezas), huesos metatarsianos (5 piezas)

Dedos de los pies: falange proximal, falange media (excepto el pulgar), falange distal

La figura muestra términos y puntos de referencia (áreas rojas) que es útil recordar.

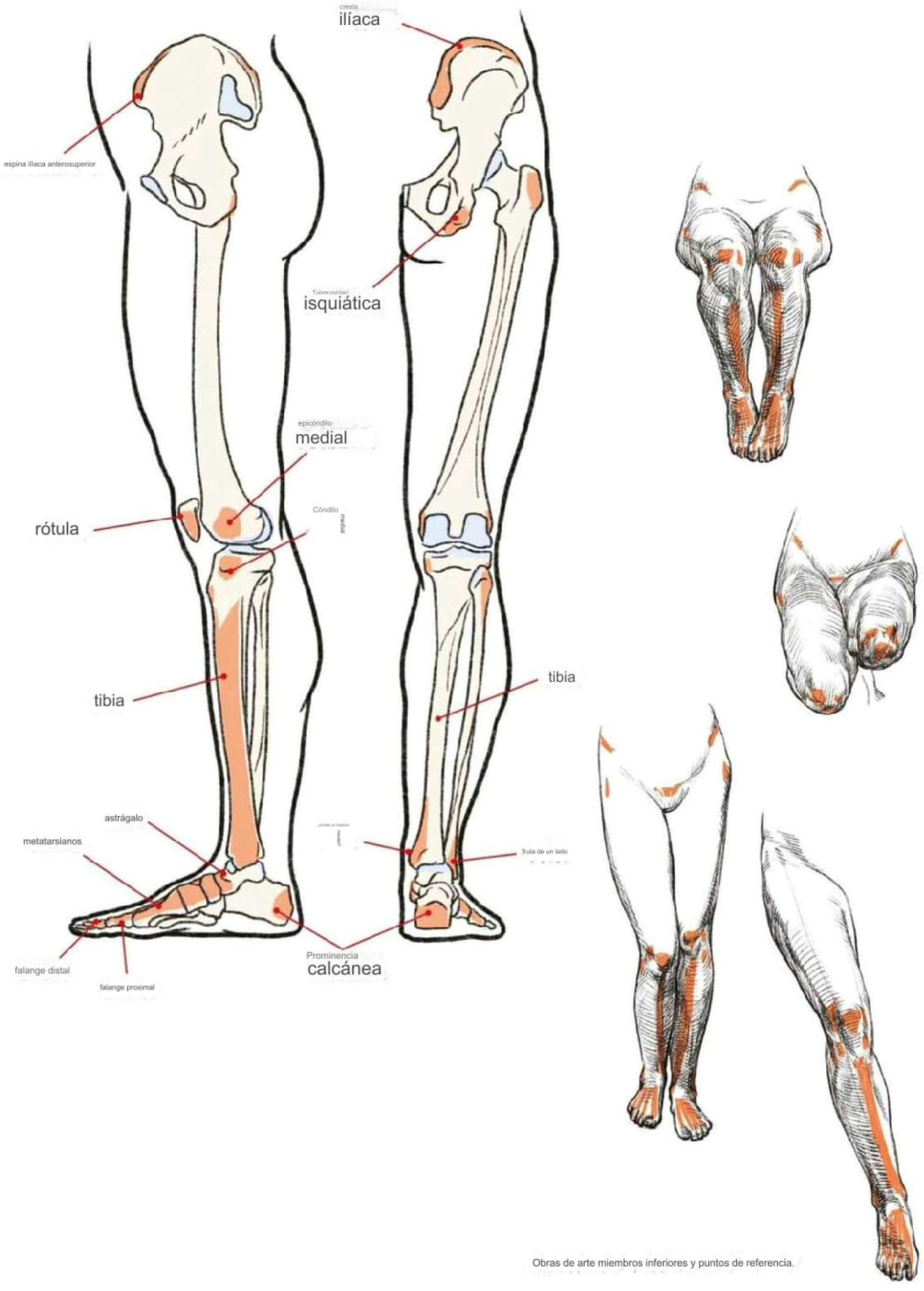

Obras de arte miembros inferiores y puntos de referencia.

Diagrama esquemático del esqueleto del tronco.

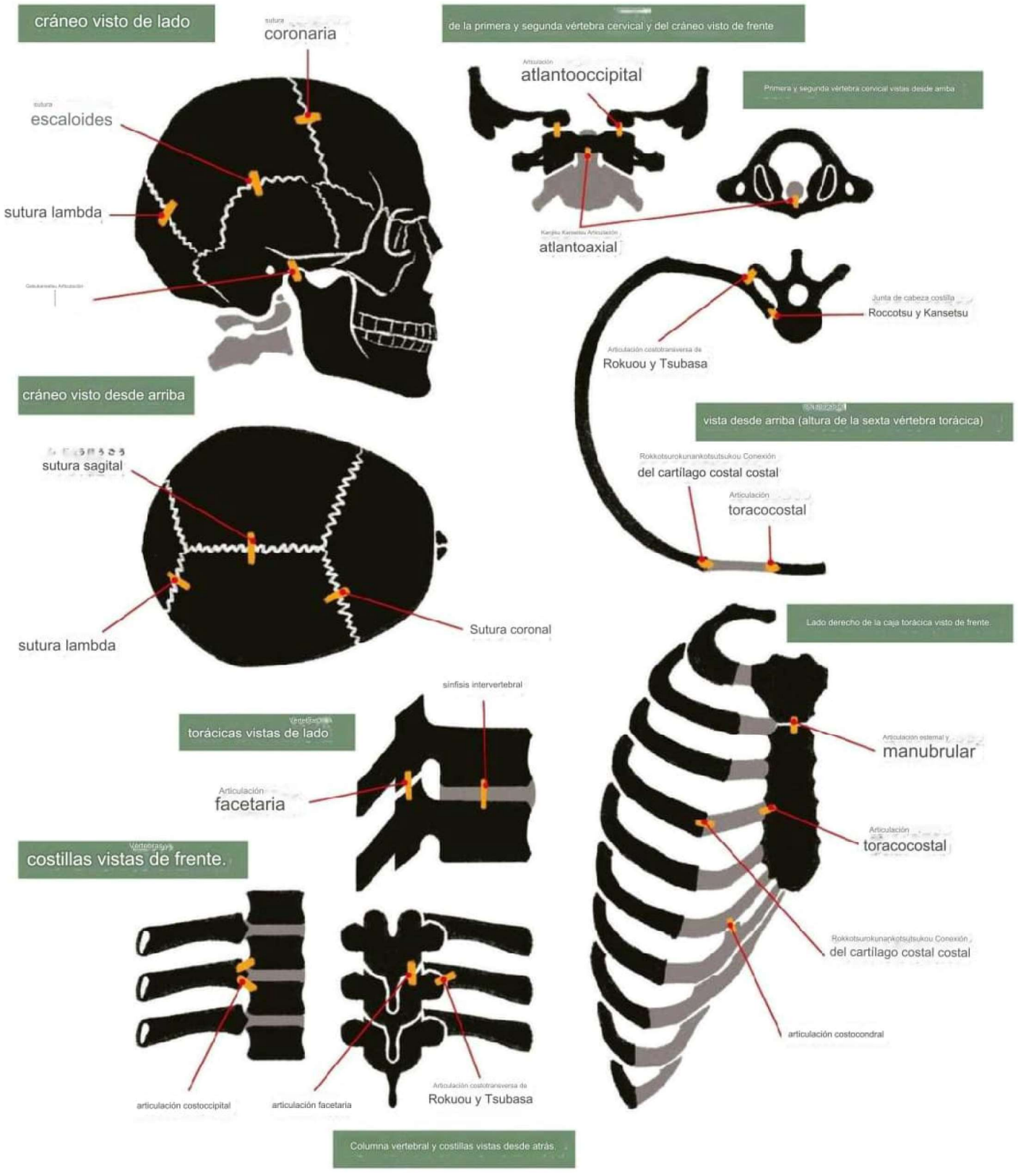

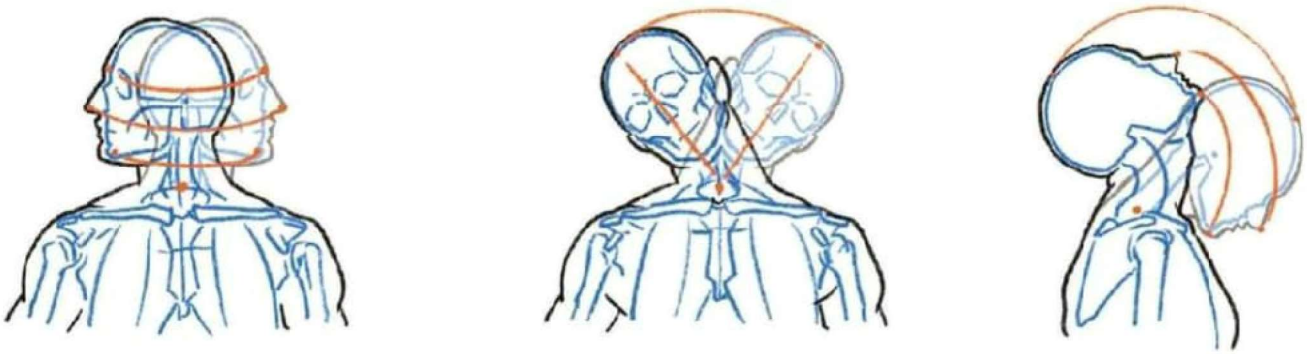

Movimientos del cuello (articulaciones atlantooccipital, articulaciones interaxiales, movimientos de las vértebras cervicales): Doblar y arquear el cuello, inclinar la cabeza, girar la cabeza, empujar la cabeza hacia adelante, tirar del mentón.

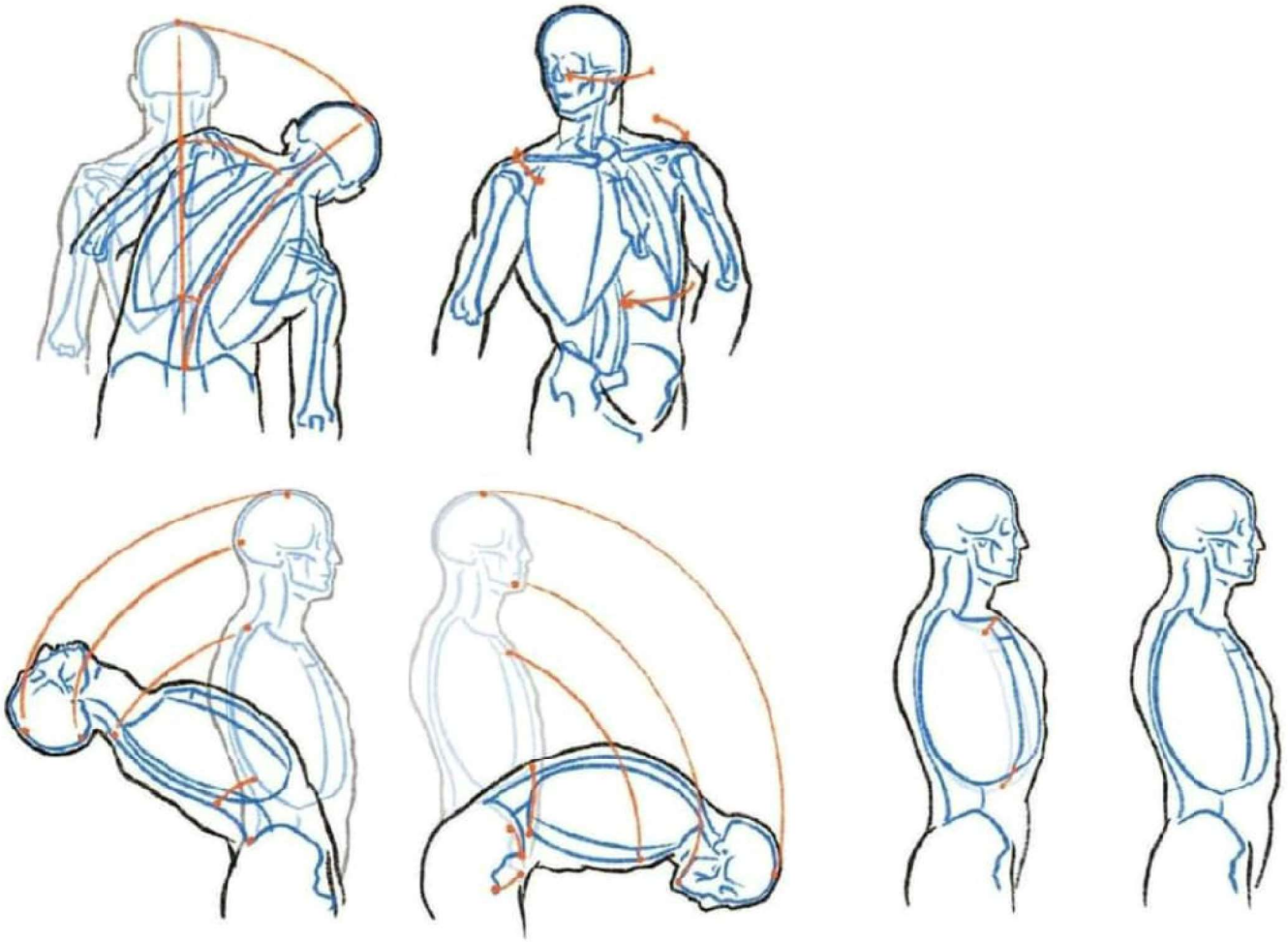

Movimientos de la columna: flexionar, extender, inclinar hacia un lado y rotar el tronco.

Movimientos torácicos: inhalar, exhalar.

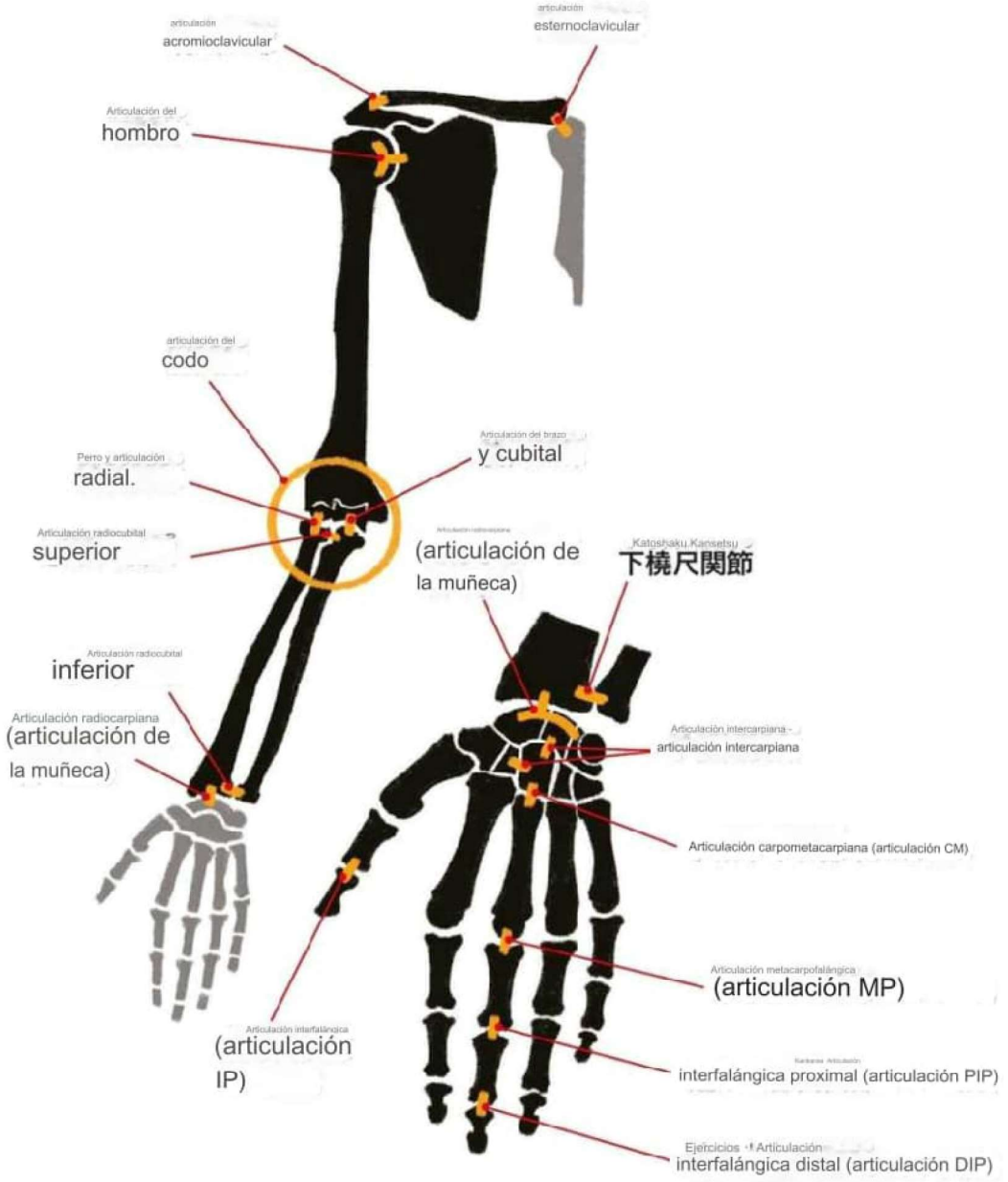

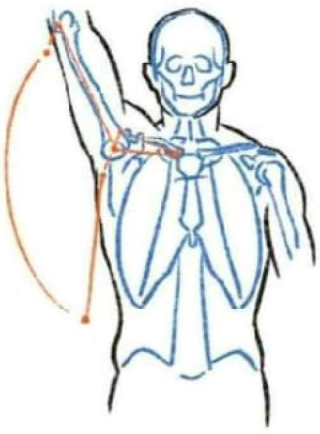

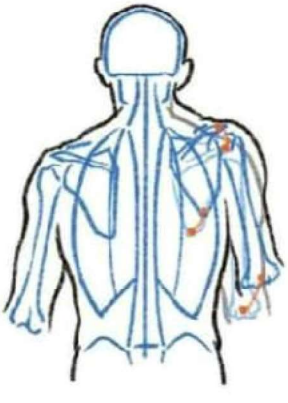

Vista superior del esqueleto del hombro.

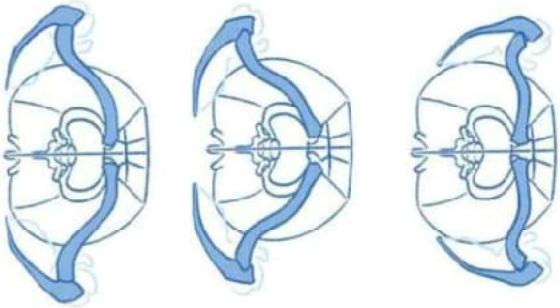

Articulación esternoclavicular (conexión del esternón y la clavícula): levante el brazo por encima de la horizontal, levante el hombro, lleve el hombro hacia adelante y tire de él hacia atrás. La vista superior muestra el lado izquierdo con los hombros normalmente echados hacia atrás y hacia adelante.

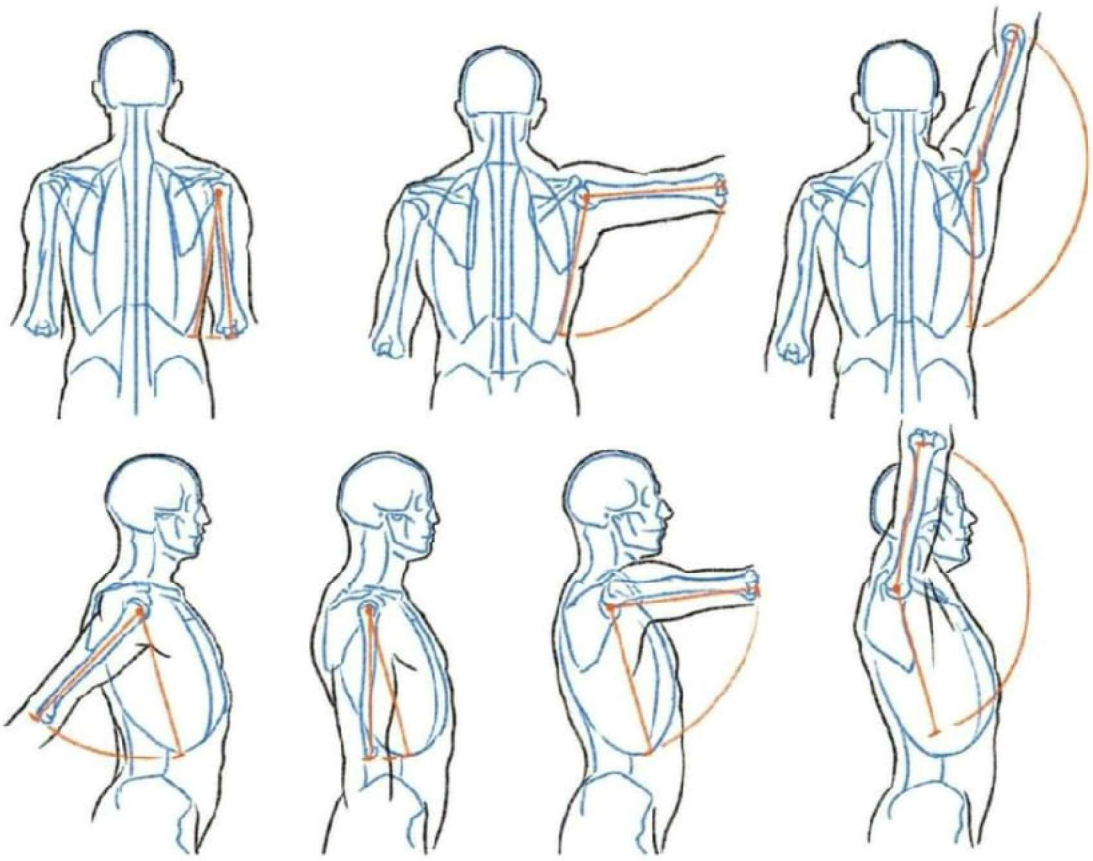

Articulación del hombro (conexión de la escápula y el húmero): baje el brazo, gire el brazo hacia un lado, gírelo hacia adelante, gírelo hacia atrás.

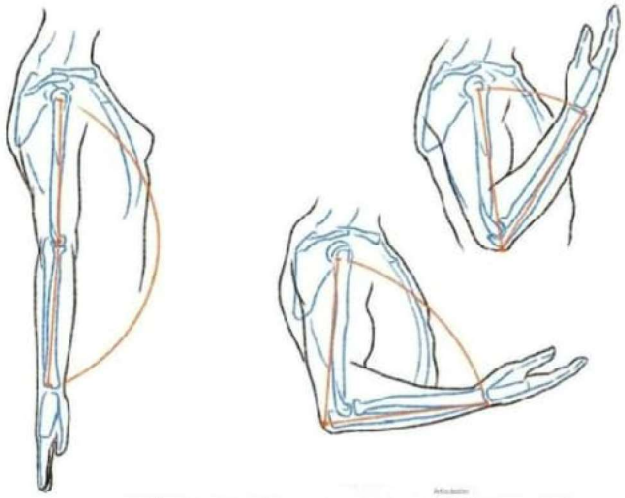

del codo Yakkotsu (conexión del húmero, radio y cúbito):

Doble y estire los codos y gire los antebrazos.

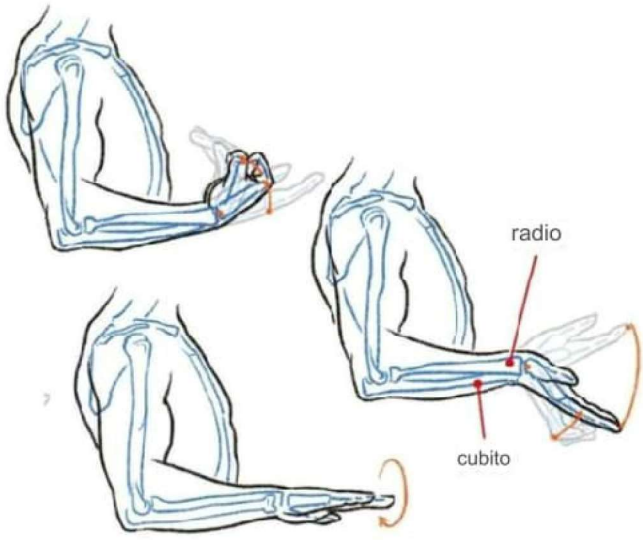

Articulación de la muñeca (articulación radiocarpiana):

Doble la muñeca, estírela, dóblela hacia el radio,

dóblela hacia el cúbito (ver página 14).

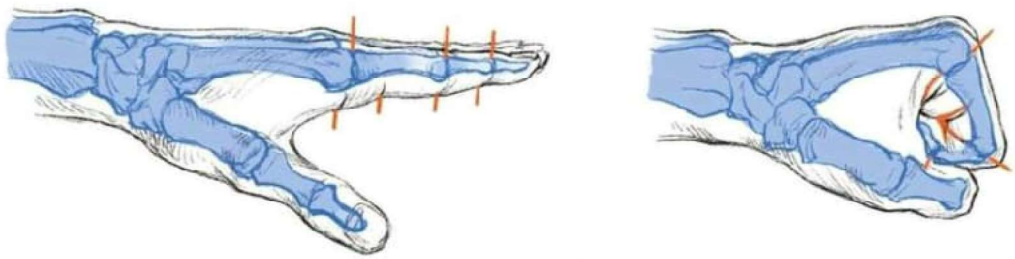

Articulaciones de los dedos (articulaciones metacarpofalángicas, articulaciones interfalángicas): Abre y cierra los muslos de los dedos. Doble y estire los dedos.

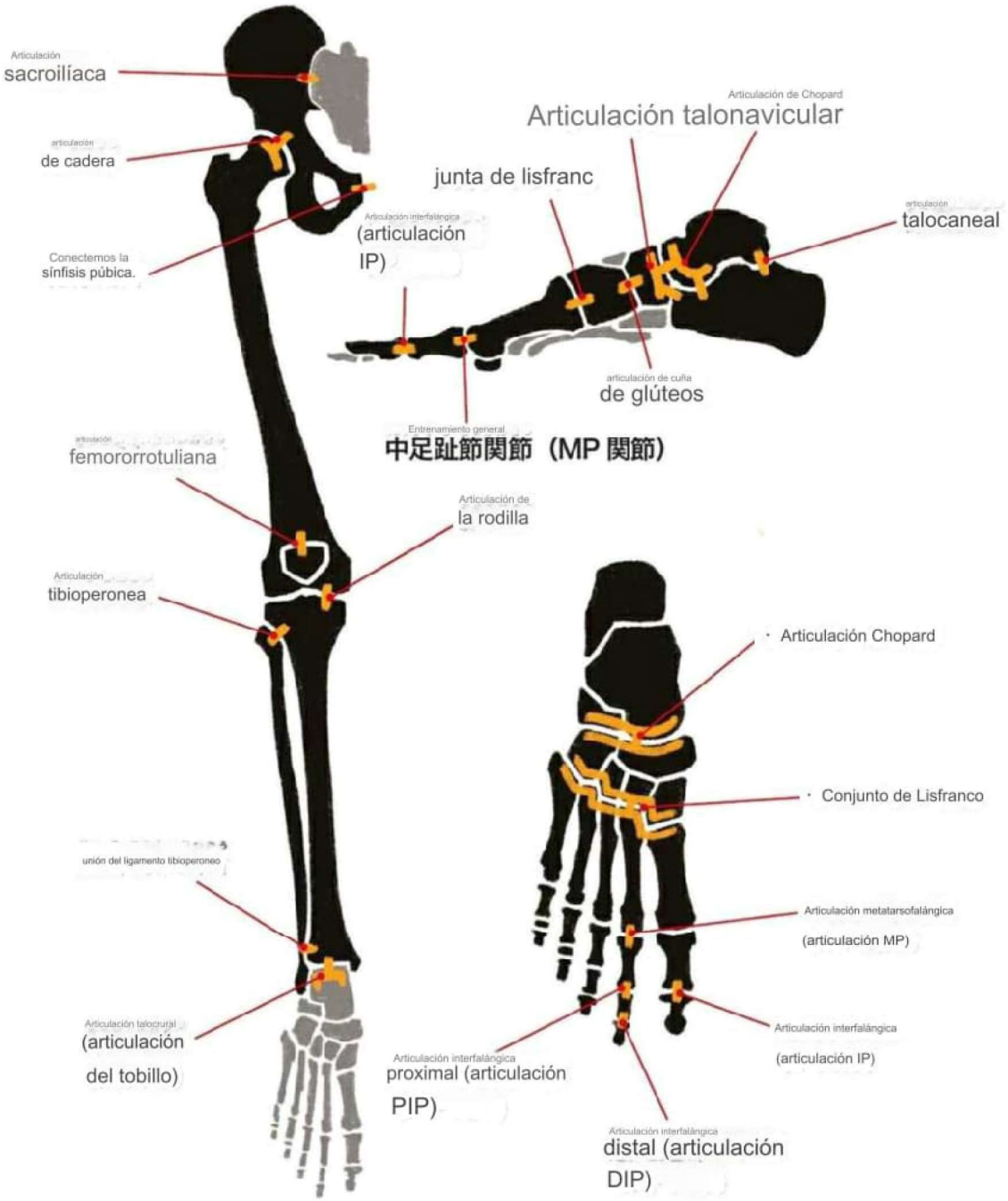

Kankotsu

Articulación de la cadera (conexión entre el hueso de la cadera y el fémur): lleve el muslo hacia adelante, gire hacia atrás, abra la pierna, cierre la pierna, gire el muslo.

Articulación

de la rodilla (conexión del fémur y la tibia): doble y extienda la rodilla y gire la parte inferior de la pierna al doblar la rodilla.

Articulación talocrural (articulación del tobillo): Flexiona y extiende el tobillo. Levante el borde exterior de la pierna, levante el borde interior.

Función de las articulaciones de los dedos de los pies: doblar, extender, abrir y cerrar los dedos.

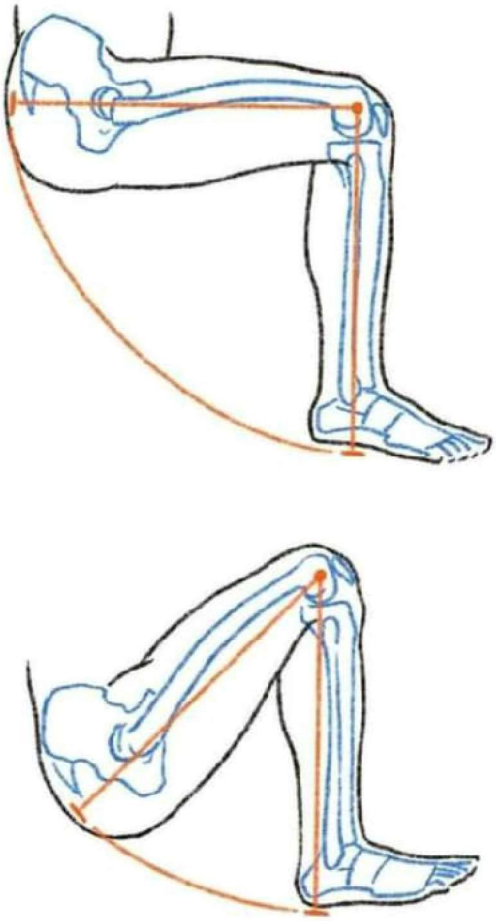

Flexión de la pierna con el pie levantado del suelo.

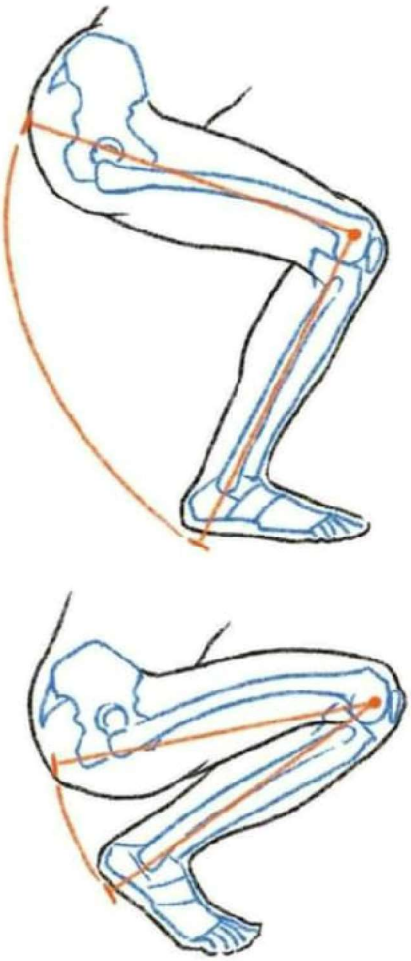

Flexión de la pierna con el pie en el suelo.

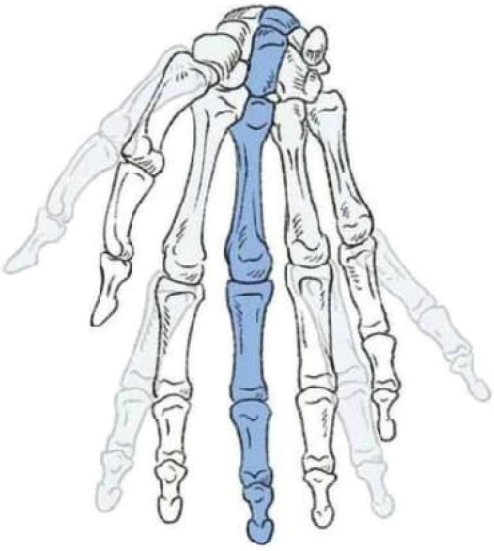

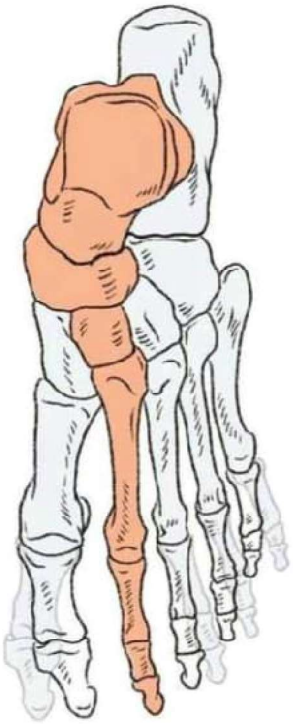

Eje de movimiento de los dedos de manos y pies:

Los dedos de manos y pies se abren y cierran alrededor del eje. Es útil recordar que la mano es el dedo medio (tercer dedo) y el pie es el dedo índice (segundo dedo).

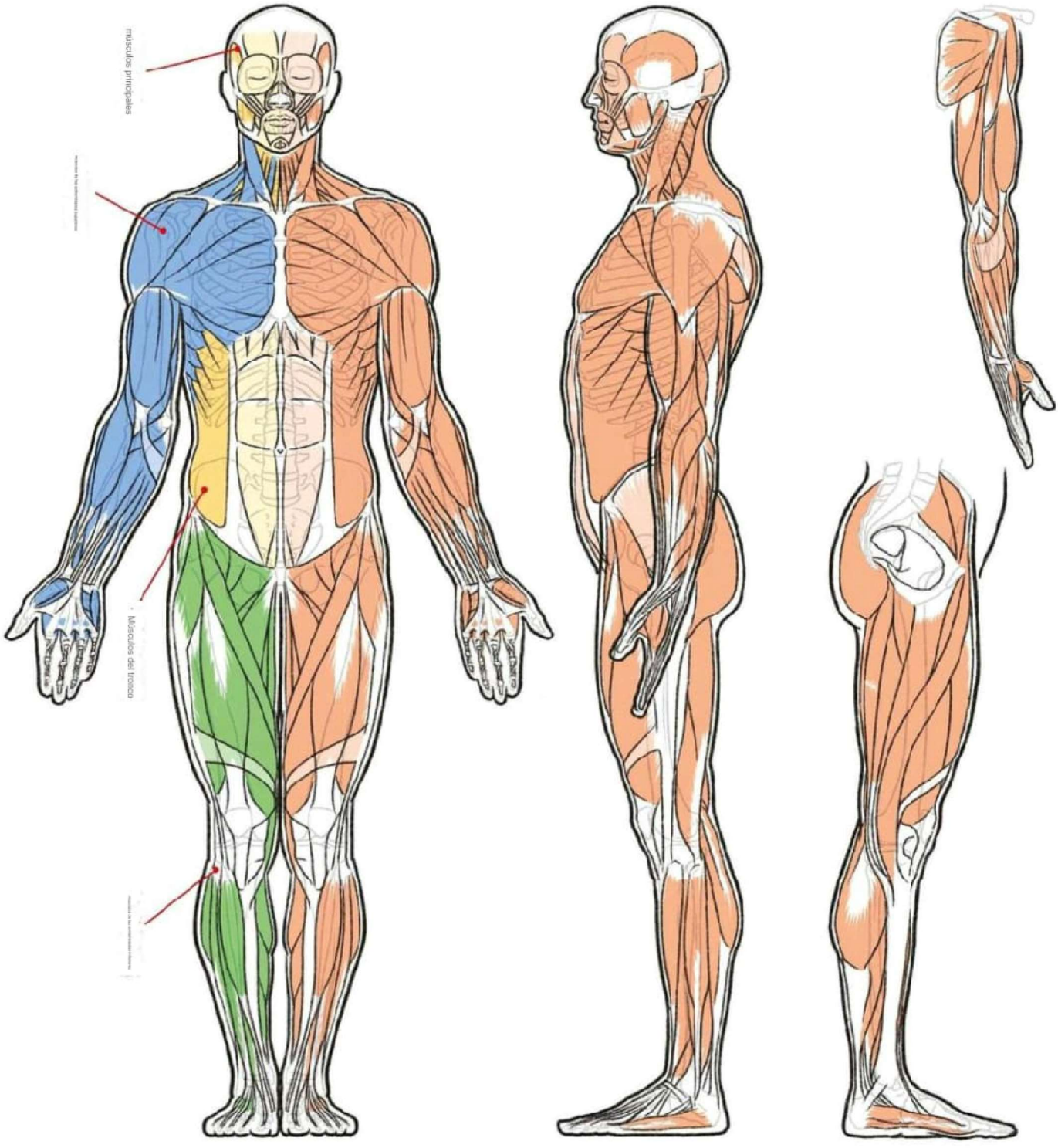

frente

Superficie exterior

superficie interior

Los músculos son tejidos blandos que conectan los huesos y se mueven contrayéndose, y hay aproximadamente 600 en todo el cuerpo. Las fibras musculares rojas se contraen y se hinchan, moviendo los huesos.

Los tendones blanquecinos son elásticos y conectan fuertemente huesos y fibras musculares. Los músculos determinan los bultos, los surcos y el físico del cuerpo humano. Antes de aprender sobre los músculos individuales, primero debemos comprender la apariencia de todo el cuerpo, el tronco, las extremidades superiores, Conocer la ubicación de las extremidades inferiores hará que sea más fácil recordar sus posiciones relativas.

Codificación de colores Amarillo: músculos del tronco, azul: músculos de las extremidades superiores, verde: músculos de las extremidades inferiores

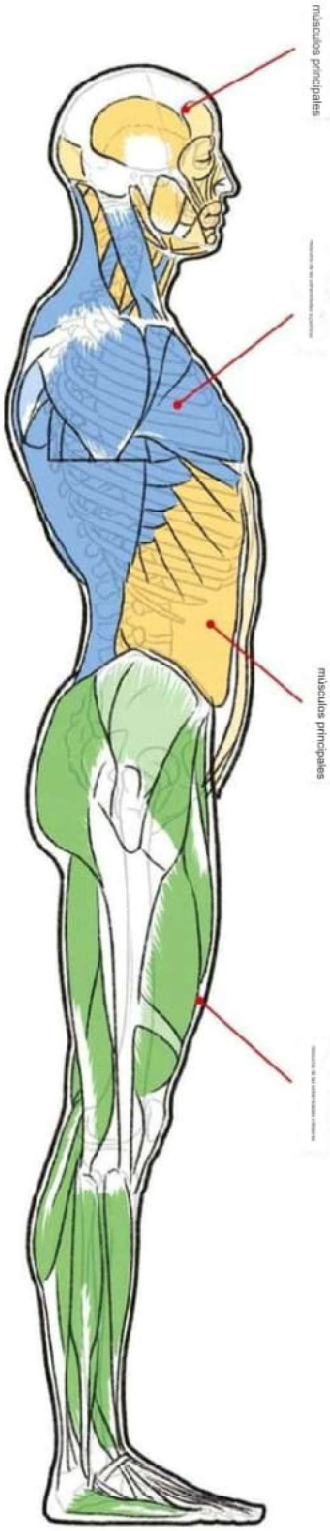

Superficie exterior

superficie interior

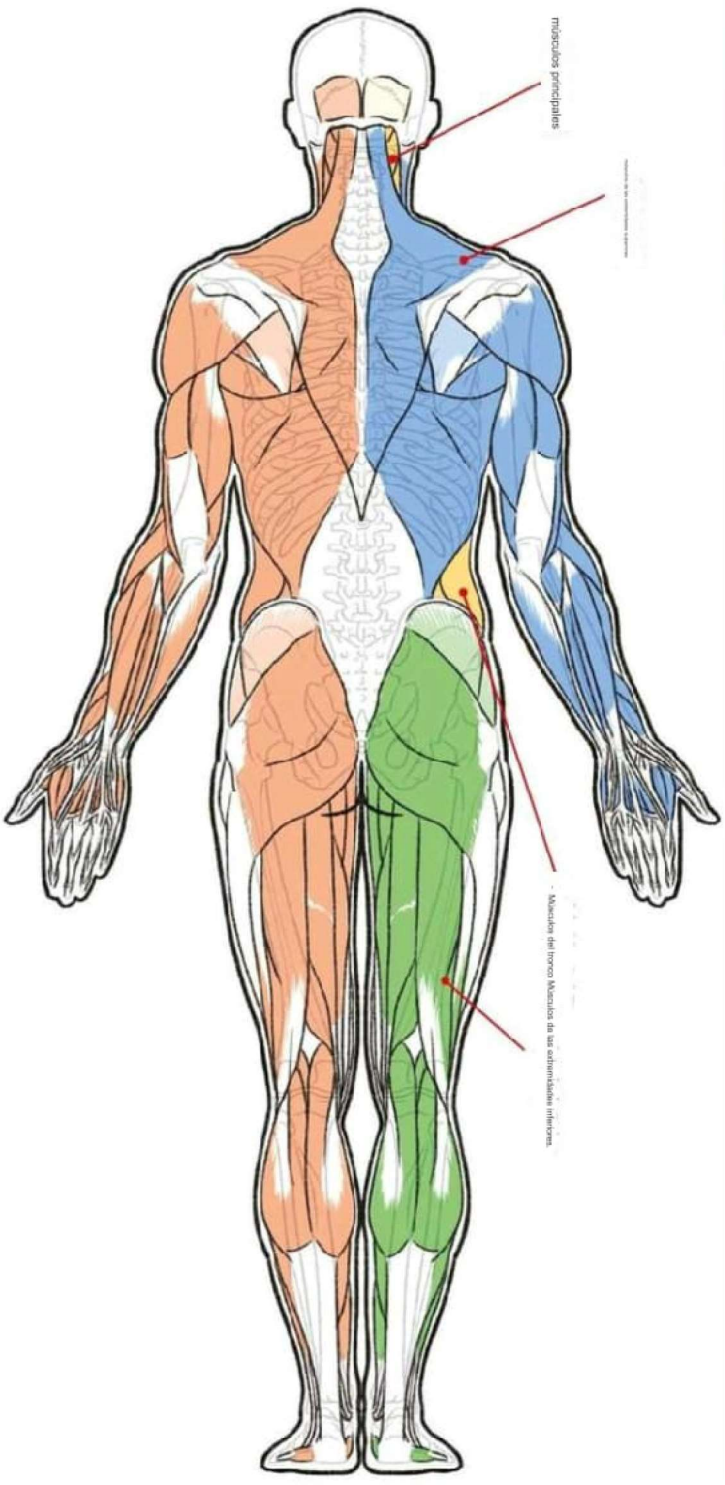

cara posterior

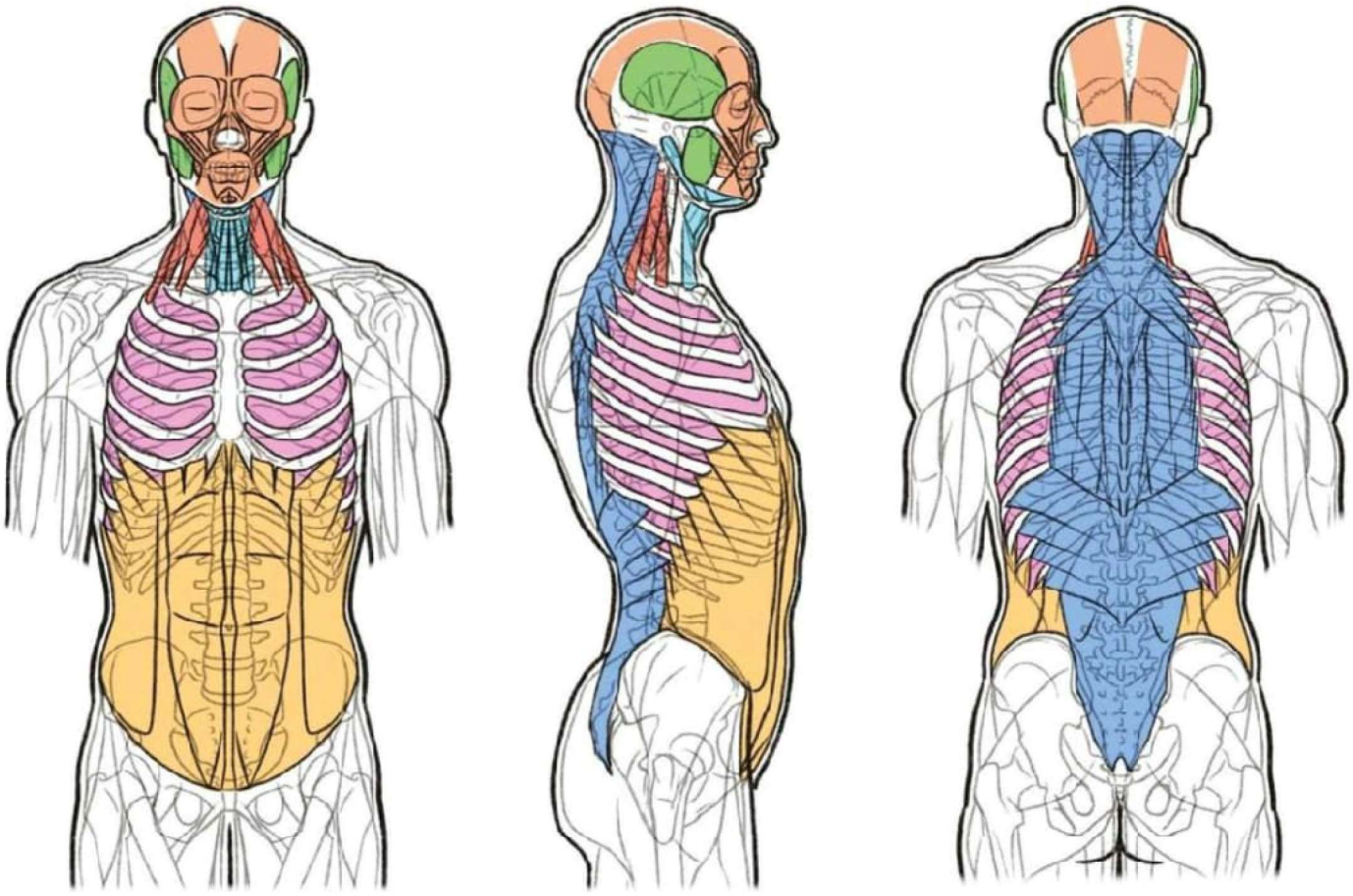

Codificación de colores y movimientos principales.

1 Naranja: Grupo de músculos faciales Función principal/creación de expresiones faciales

masticación Ako

2 Verde: Funciones principales de los músculos masticatorios/abrir la boca y mover la mandíbula

Zelectro 3 Azul

claro: Músculos del hueso hioides Funciones principales/flexión del cuello, movimiento de la lengua

Shakaku 4

Rojo: Función principal del grupo de músculos arquero/Inclinar y rotar el cuello

5 Azul: Músculos intrínsecos de la espalda Funciones principales: Estirar desde el cuello hasta la cintura, mover las costillas, equilibrar el torso

6 Rosa: Grupo de músculos intercostales Función principal/respiración

7 Amarillo: Grupo de músculos abdominales Función principal/Doblar y rotar el abdomen

Los grupos de músculos centrales se pueden clasificar en los siete tipos enumerados anteriormente.

1 grupo de músculos faciales

Se compone principalmente de músculos que abren y cierran aberturas como los ojos y la boca. En el lado izquierdo, los ojos, la nariz, la boca y los músculos de la cabeza están codificados por colores.

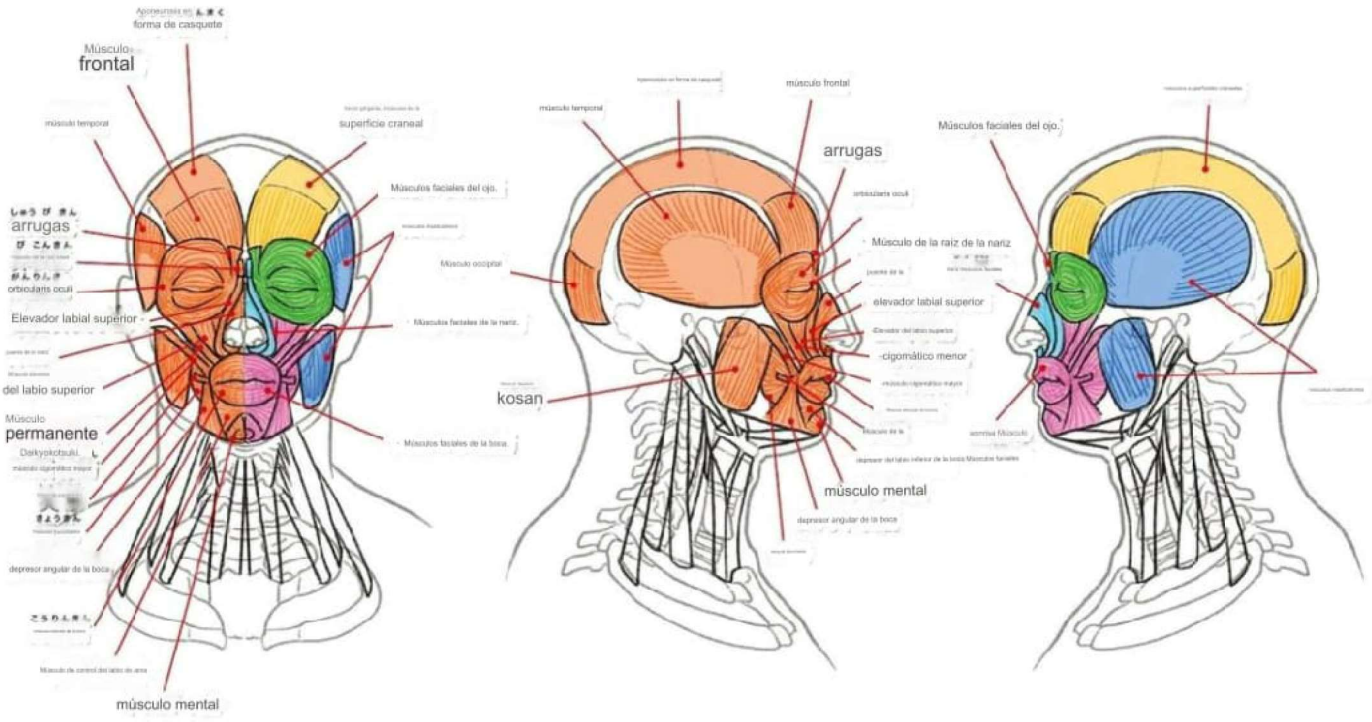

de músculos masticatorios

Es el músculo más desarrollado de la cabeza e influye en la forma externa del rostro.

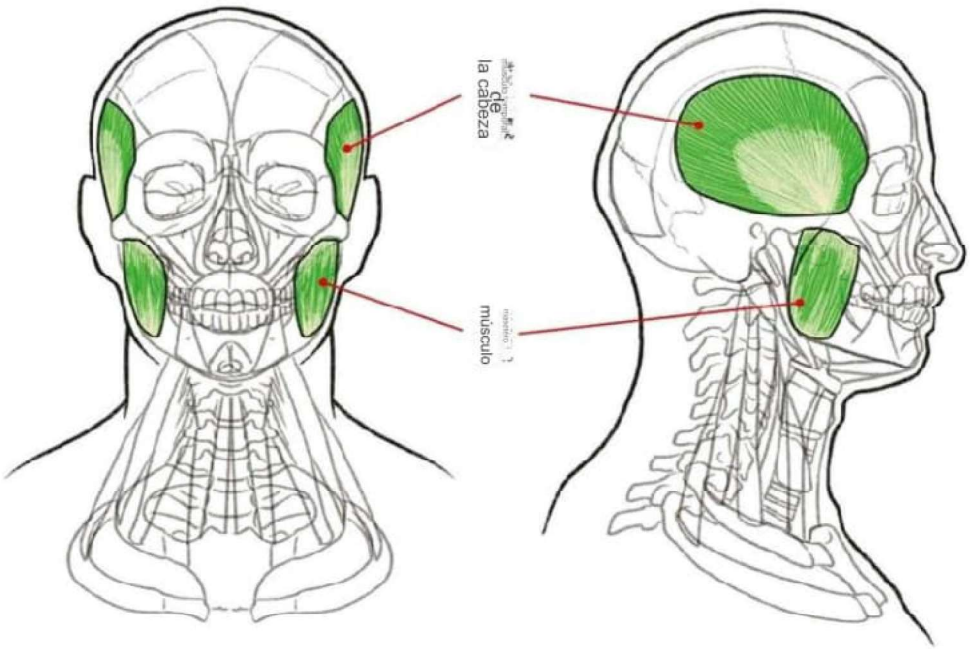

3 músculos del hueso hioides

las ondulaciones de la parte inferior de la mandíbula y la parte inclinada hacia adelante. A la izquierda están los músculos por encima y por debajo del hueso hioides.

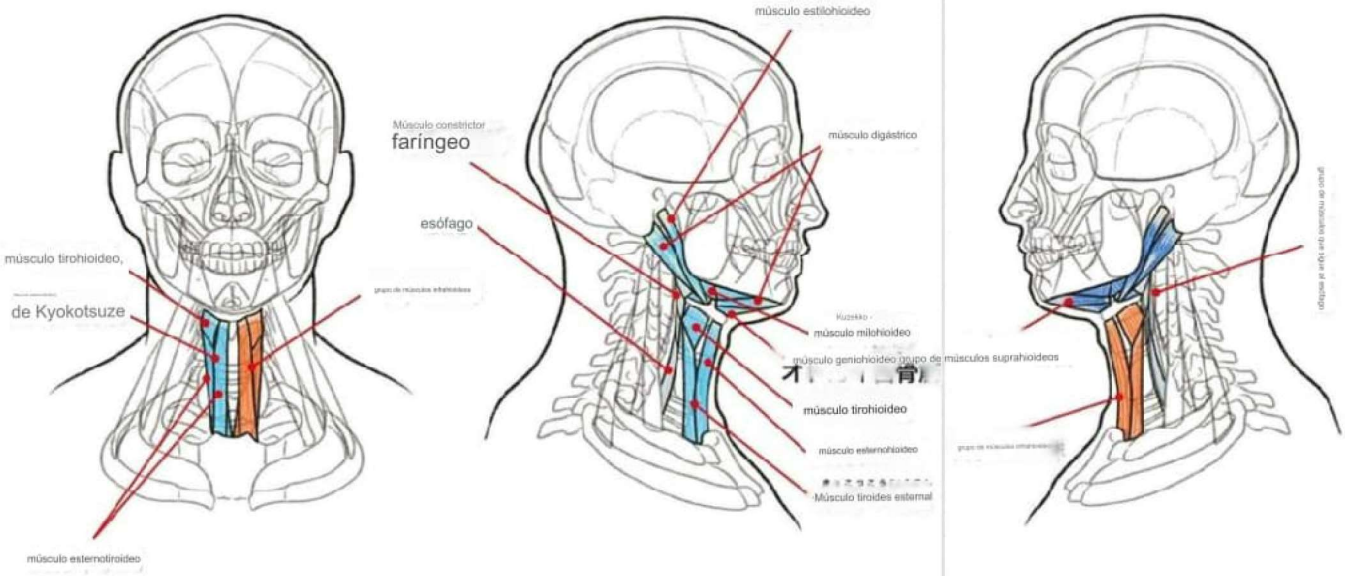

Shakakukin4 grupos de músculos angulares

Conecta oblicuamente el lado de las vértebras cervicales y el nivel de la caja torácica.

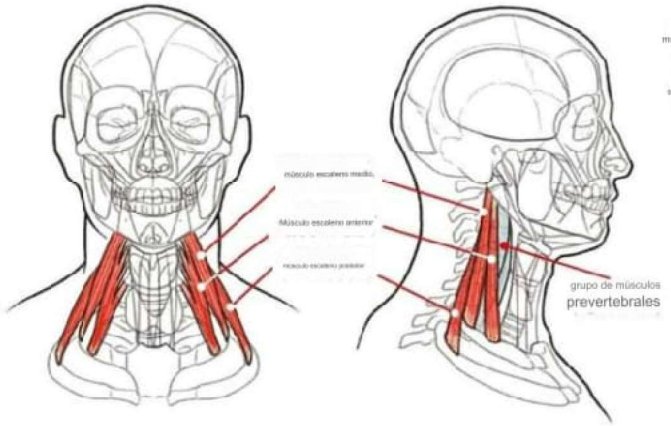

5 músculos intrínsecos de la espalda

entre la columna Complete el espacio

vertebral, la parte posterior de la cabeza y el ángulo costal (consulte la parte posterior de la página 13). Haz un surco en la línea media de tu espalda.

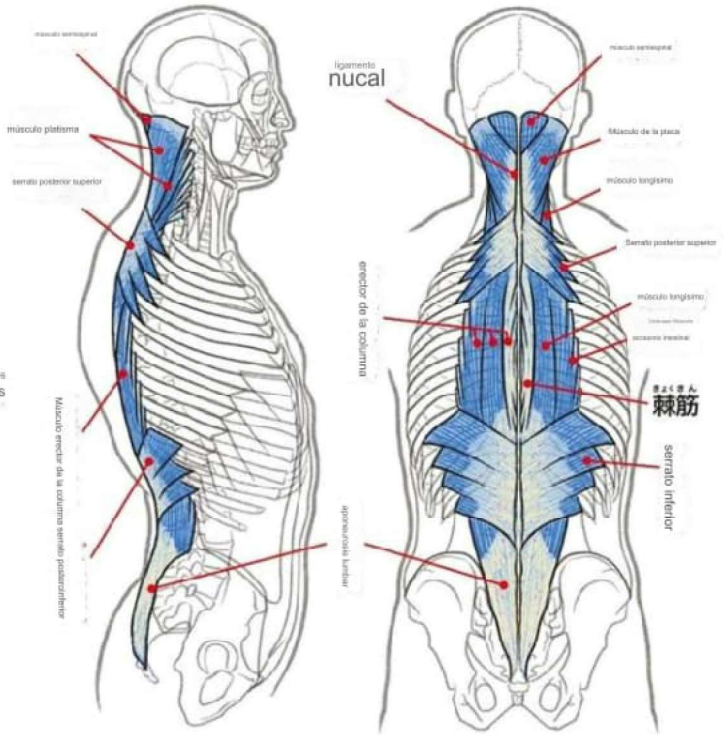

músculos intercostales

Un grupo de músculos que se ocupan principalmente entre las costillas superiores e inferiores. Generalmente no sobresale más que las costillas.

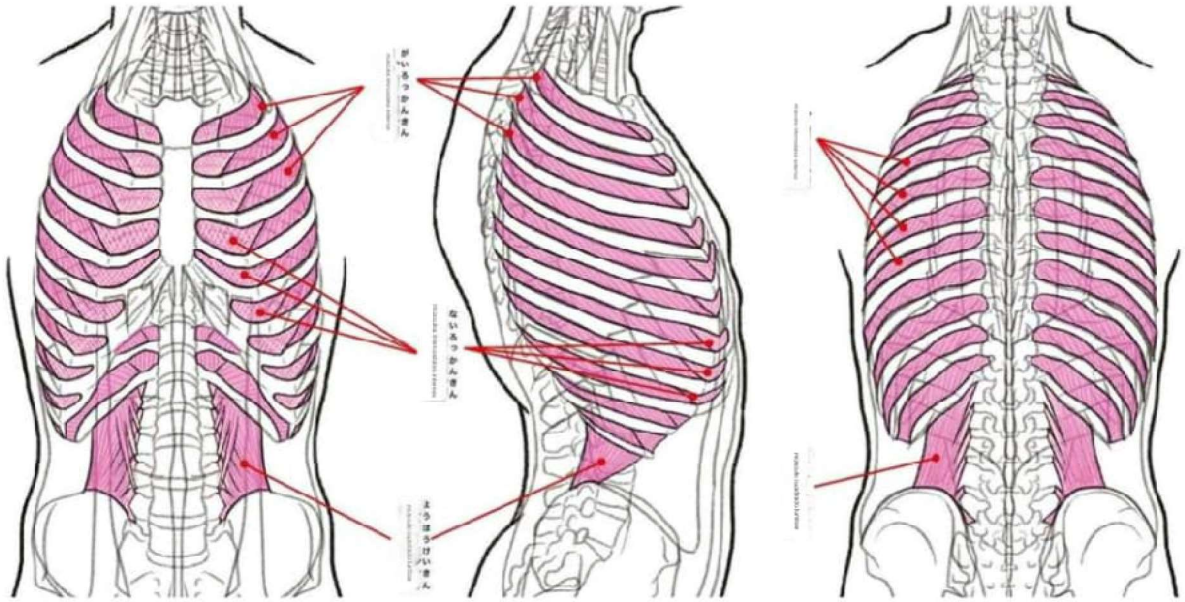

[illegible]

Kyoukaku Kotsujin Llena

el espacio entre la caja torácica y la pelvis. En el abdomen no hay huesos, por lo que su forma externa cambia mucho según la postura.

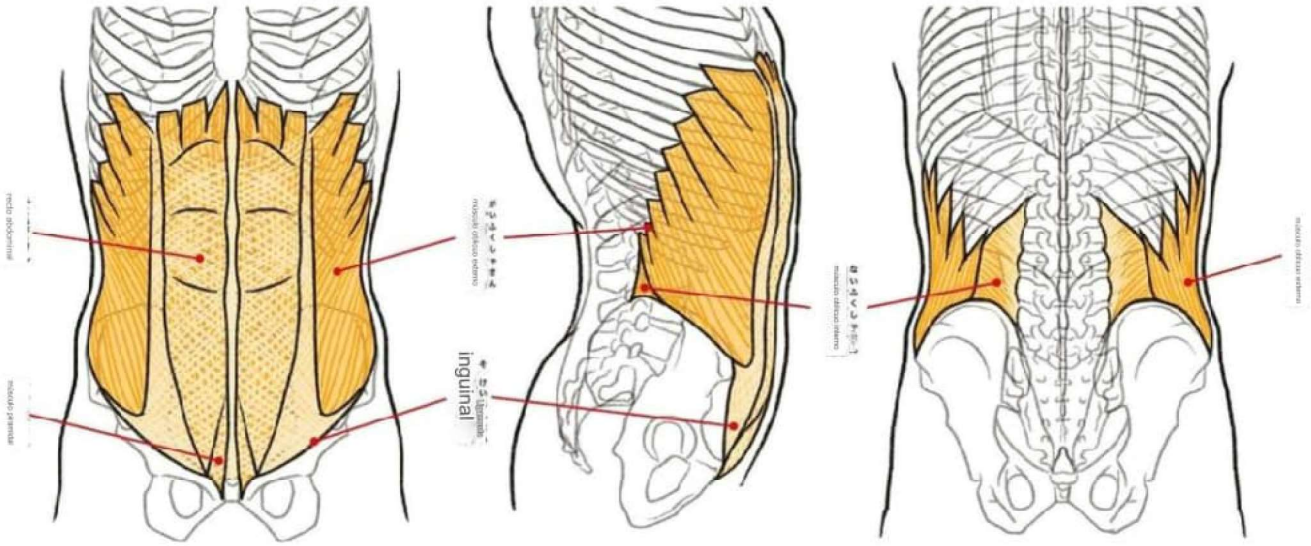

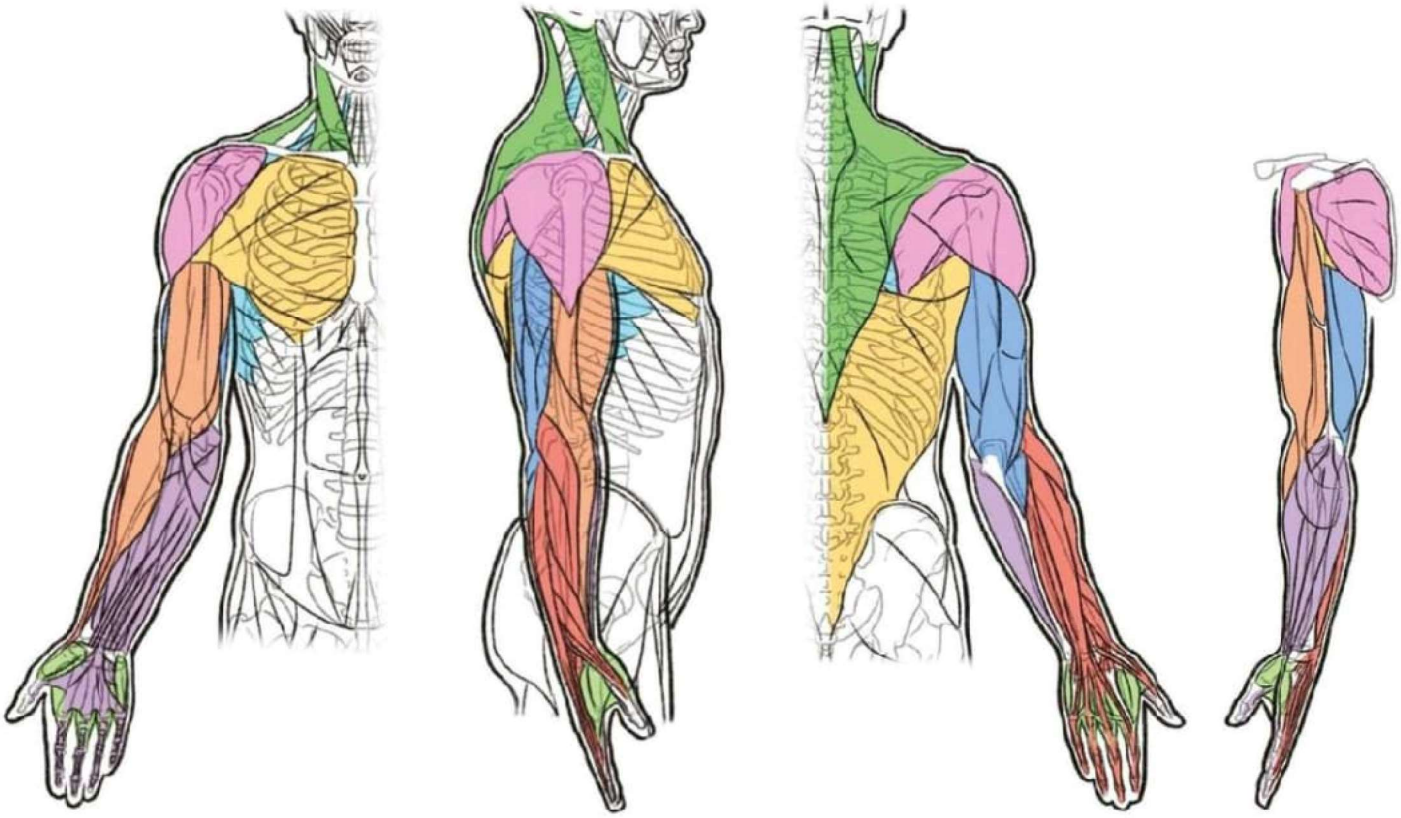

Codificación de colores y movimientos principales.

1 Verde: Grupo de músculos del hombro Funciones principales/Levantar el hombro, tirarlo hacia atrás, mover la cabeza y el cuello

Ekika 2
Amarillo: Grupo de músculos axilares Funciones principales/Llevar el brazo hacia la línea media, tirar del brazo hacia atrás, cerrar la axila

3 Rosa: Grupo de músculos rotadores/abductores Función principal/Abduce y rota la parte superior del húmero

4 Azul
claro: Grupo de músculos en el borde medial de la escápula Función principal/Rotación y control del borde medial de la escápula

5 Naranja: Grupo de músculos flexores de la parte superior del brazo Función principal/flexión del codo

6 Azul: Grupo de músculos extensores de la parte superior del brazo Función principal/extiende el codo

7 Púrpura: Músculos flexores del antebrazo Funciones principales/Doblar la muñeca, doblar los dedos

8 Rojo: Grupo de músculos extensores del antebrazo Función principal/Archivar la muñeca, extender los dedos

No 9
Amarillo-verde: Grupo de músculos intramanuales Funciones principales/mueve la base del pulgar y el meñique, abre y cierra los dedos

En este libro, para reducir la dificultad de memorizar los músculos detallados, codificamos por colores y explicamos cada grupo de músculos. Si agrupamos los músculos en grupos, solo existen nueve tipos en los miembros superiores.

La gama de músculos de las extremidades superiores es más amplia de lo que parece y cubre todo el pecho, los hombros y la espalda.

1 grupos de musculos del hombro

Crea un bulto diagonal a los lados de tu cuello y una pendiente por encima de tus hombros.

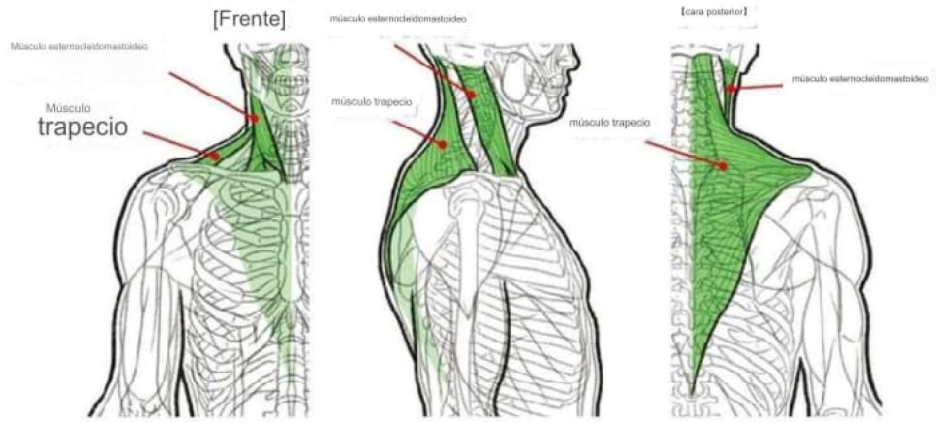

2 grupo de músculos axilares

Crea un contorno de triángulo invertido para el pecho y el torso. Crea un bulto en la parte delantera y trasera de tus axilas.

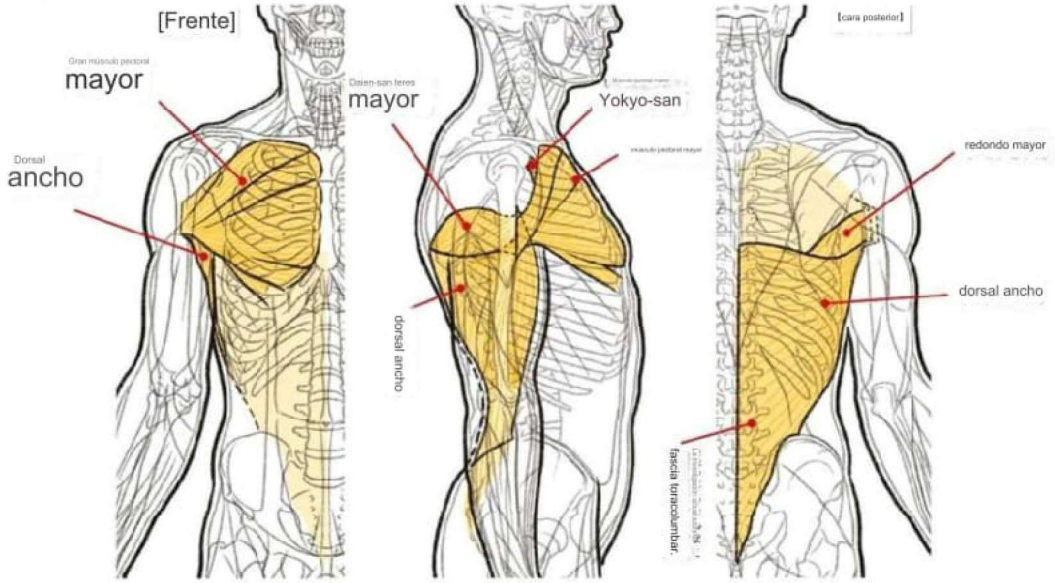

3 Rotación del hombro/grupo de músculos abductores

Cubre la superficie de la escápula. Crea un bulto en la punta de los hombros y afecta el ancho de los hombros.

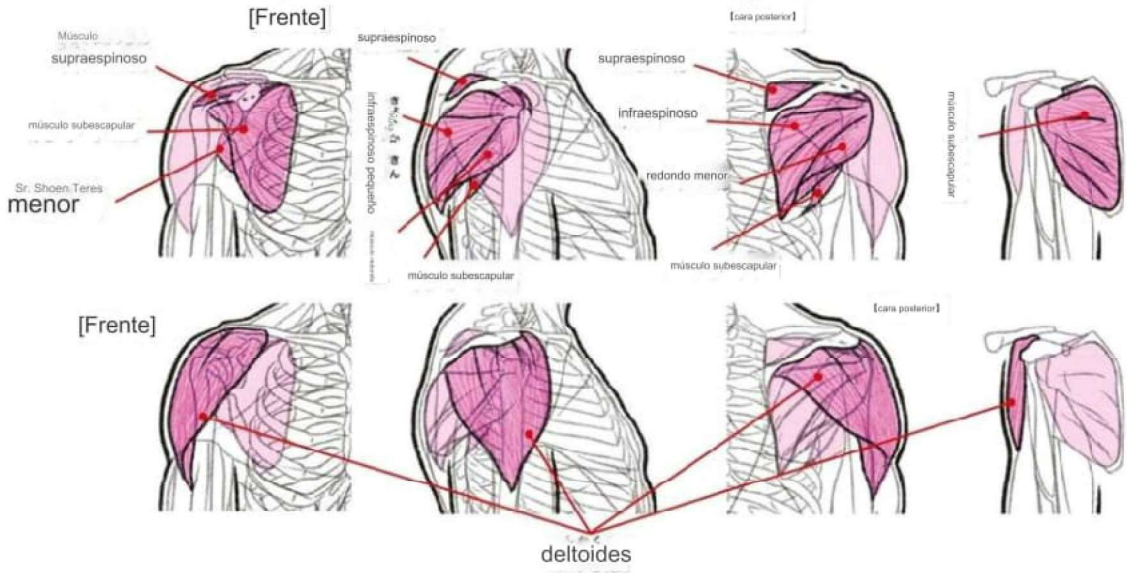

4 músculos del borde medial de la escápula.

Crea una pendiente en el costado de tu cuello. Crea una ondulación diagonal debajo de los omóplatos. Crea ondulaciones irregulares debajo de las axilas.

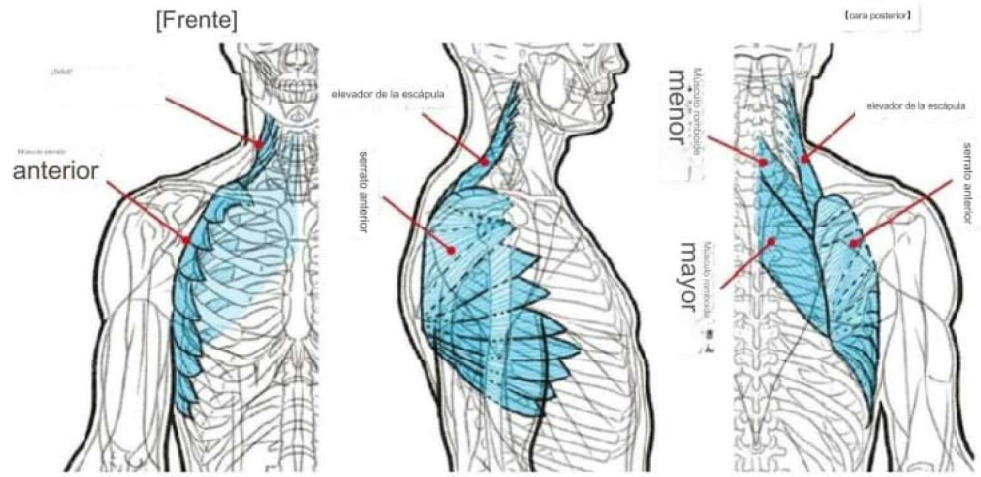

5 flexores de la parte superior del brazo

Crea un bulto en la parte delantera de la parte superior del brazo y en el costado del antebrazo.

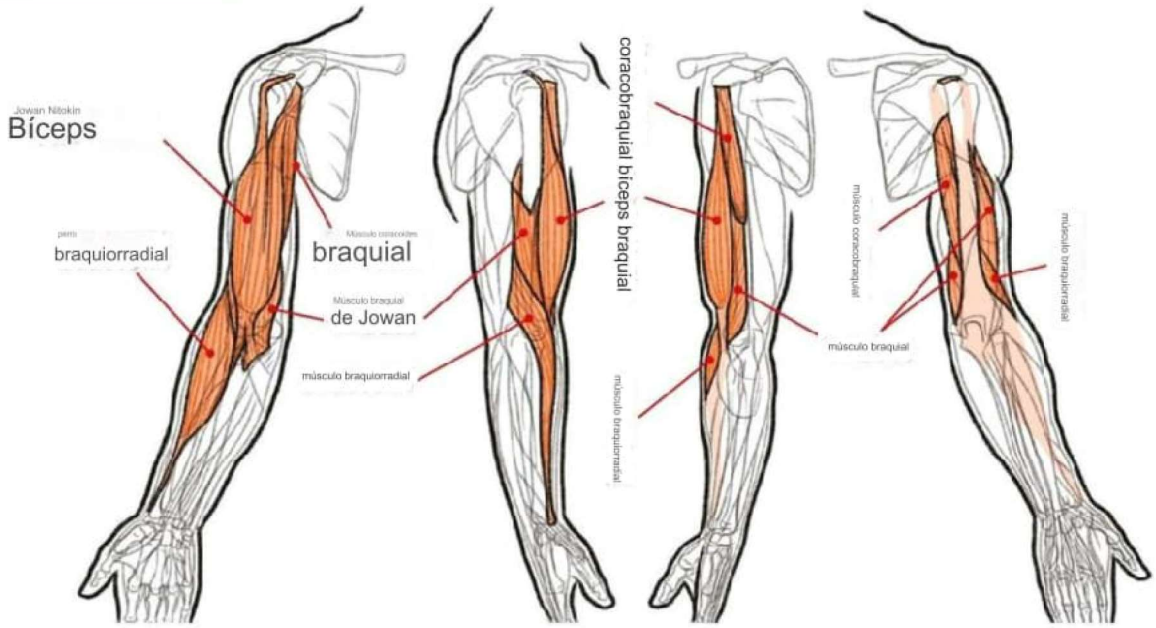

6 músculos extensores de la parte superior del brazo

Crea un bulto en la parte posterior de la parte superior del brazo y la parte exterior del codo.

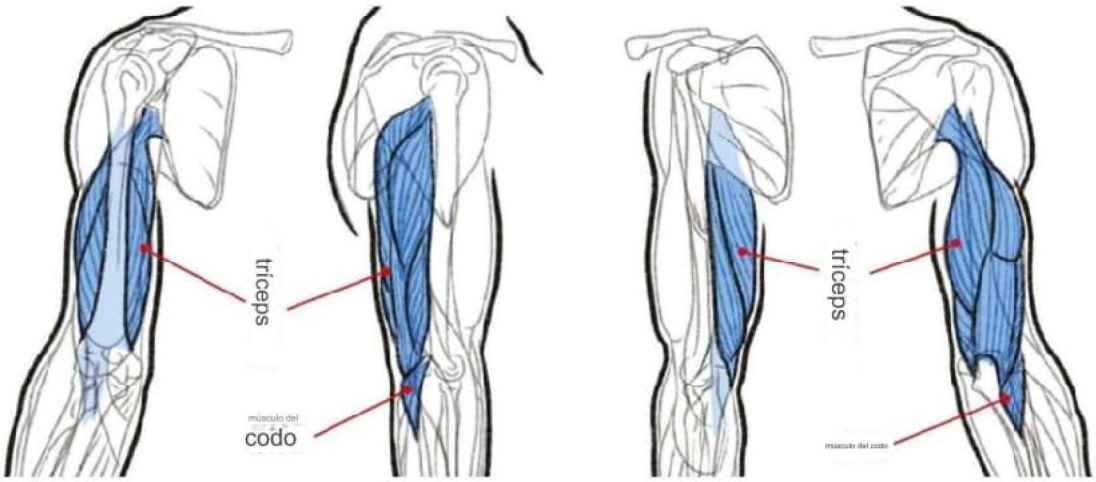

7 músculos flexores del antebrazo

Haz un bulto en la parte frontal interior de tu antebrazo. La mayor parte del músculo se origina en el epicóndilo medial del húmero.

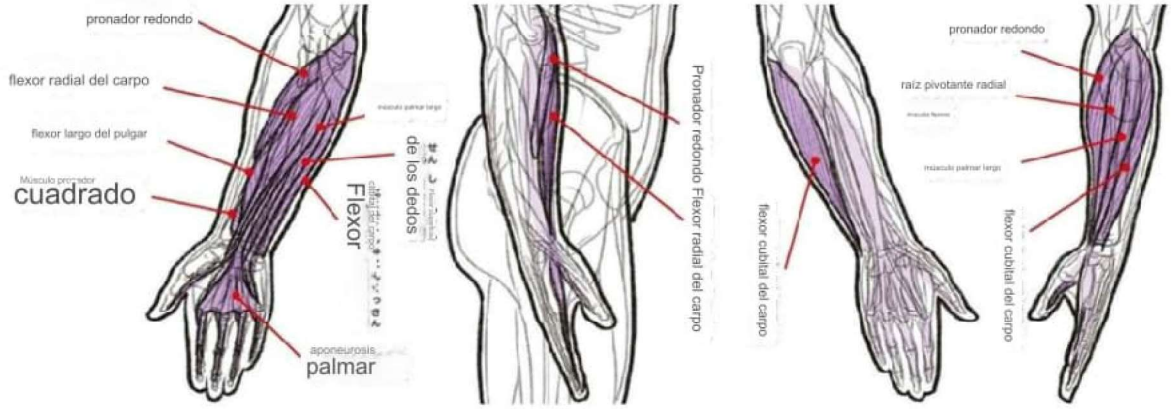

8 músculos extensores del antebrazo

Haz un bulto en la parte exterior de tu antebrazo. La mayor parte del músculo se origina en el epicóndilo lateral del húmero.

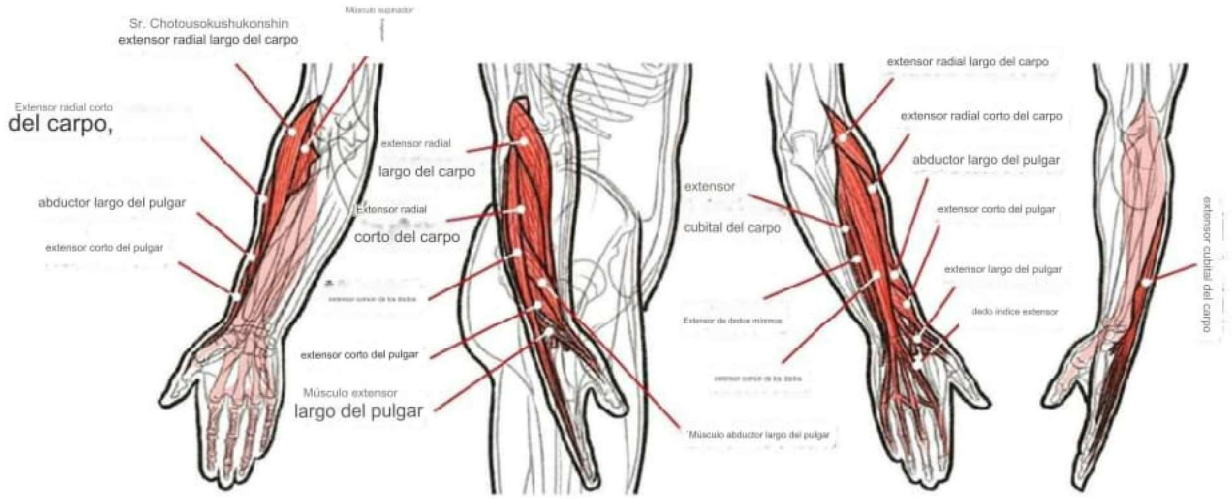

9 grupo de músculos de la mano

Haga un bulto en la base del pulgar y el meñique de la palma. Rellena el espacio entre los metacarpianos.

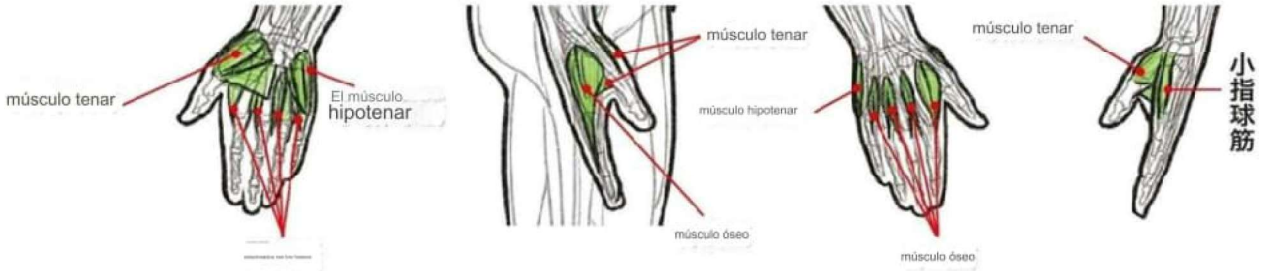

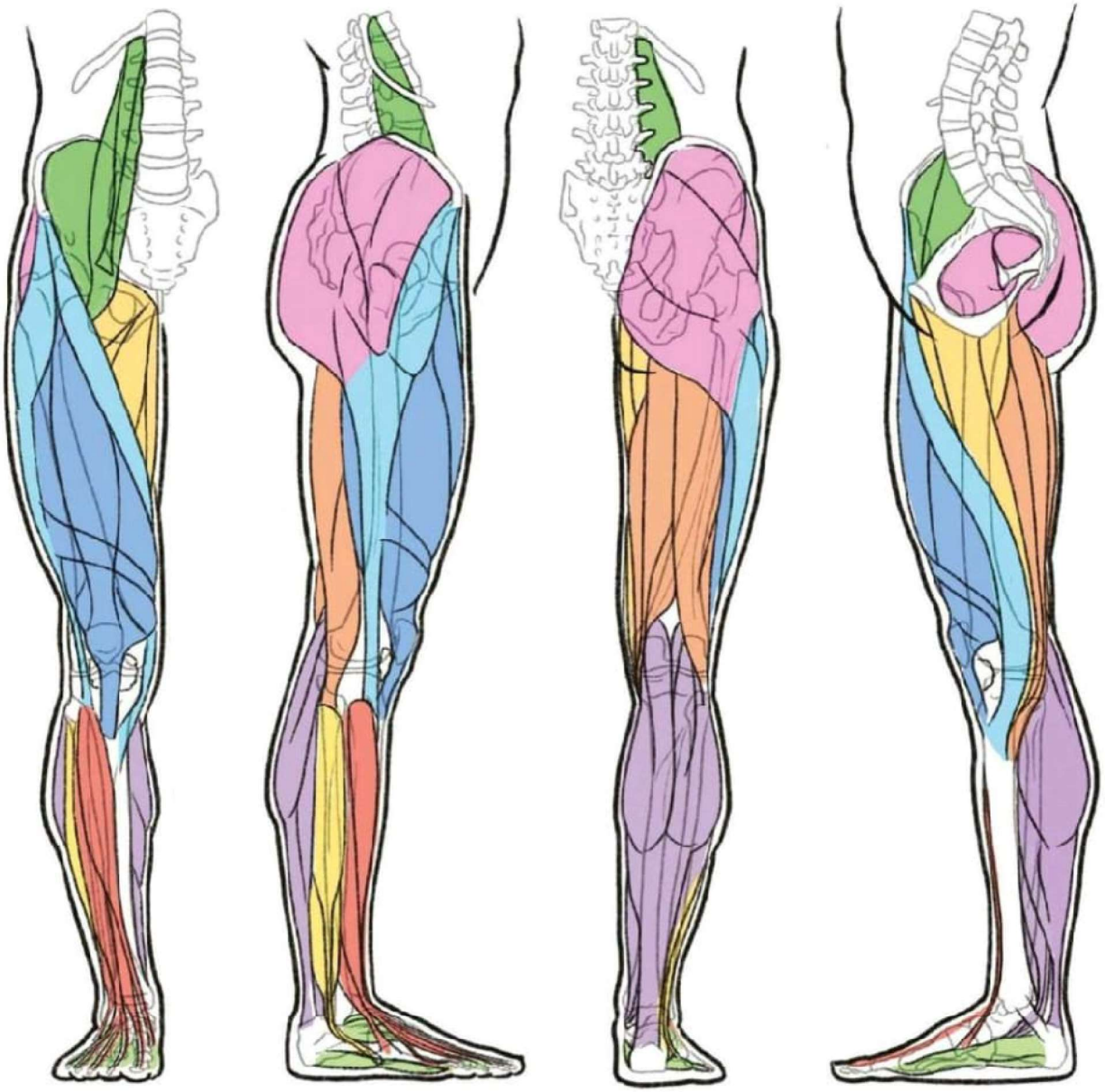

Codificación de colores y movimientos principales.

Kokunsetsu 1 Verde

Función principal del grupo de músculos psoas/Doblar la articulación de la cadera

Den 2

Rosa: Grupo de músculos de los glúteos Funciones principales/Tirar de las piernas hacia atrás, abrir las piernas, estabilizar al estar de pie

3 Azul claro: Grupo de músculos de

la columna ilíaca anterosuperior Funciones principales/Doblar la articulación de la cadera y la rodilla, rotar el muslo

4 Amarillo: Grupo de músculos aductores Función principal/Cerrar la pierna

5 Azul: grupo de músculos extensores del muslo Función principal/flexión de la articulación de la cadera, extensión de la rodilla

6 Naranja: Músculos flexores del muslo Función principal/Tirar la pierna hacia atrás, doblar la rodilla

7 Rojo: Grupo de músculos en la parte delantera de la parte inferior de la pierna Función principal/curva el tobillo y los dedos de los pies

Hikotsu 8

Amarillo claro: Grupo de músculos peroneos Función principal/Eleva la parte exterior del pie

9 Púrpura: Grupo de músculos en la parte posterior de la parte inferior de la pierna Funciones principales/Doblar las rodillas y los tobillos, doblar los dedos de los pies

10 Verde claro: Funciones principales de los grupos de músculos de las piernas/flexión, enderezamiento, apertura y cierre de los dedos de los pies

Los grupos de músculos de las extremidades inferiores se pueden clasificar en los 10 tipos anteriores.

Este es el llamado

músculo interno, que aparece parcialmente debajo de la piel debajo del ligamento inguinal.

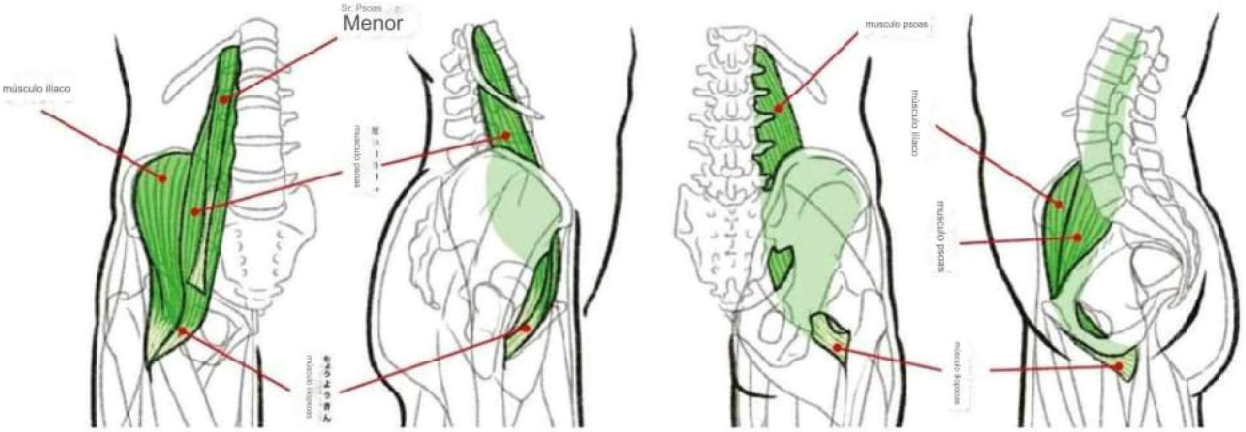

Ilíaca. Cholestauryo

Crea volumen en los glúteos debajo de la cresta

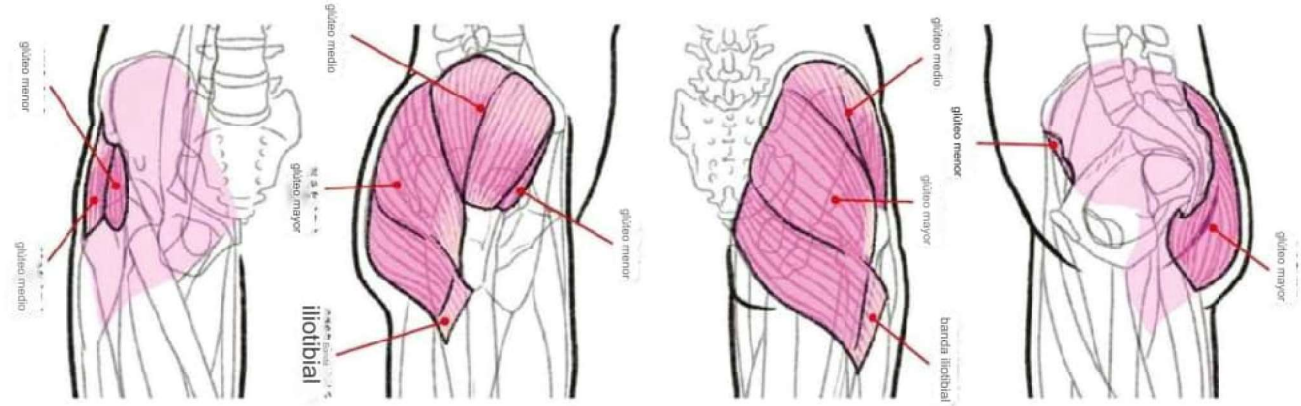

3 Grupo de músculos de la espina ilíaca anterosuperior

Tira del ligamento del costado del muslo y crea un surco en la parte frontal del muslo.

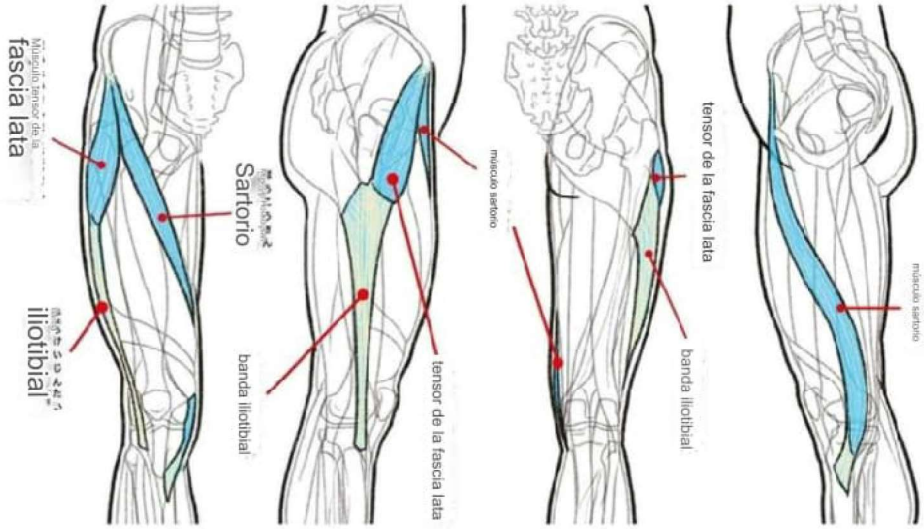

aductores

4 grupo del músculo

Crea ondulaciones en la parte interna de los muslos.

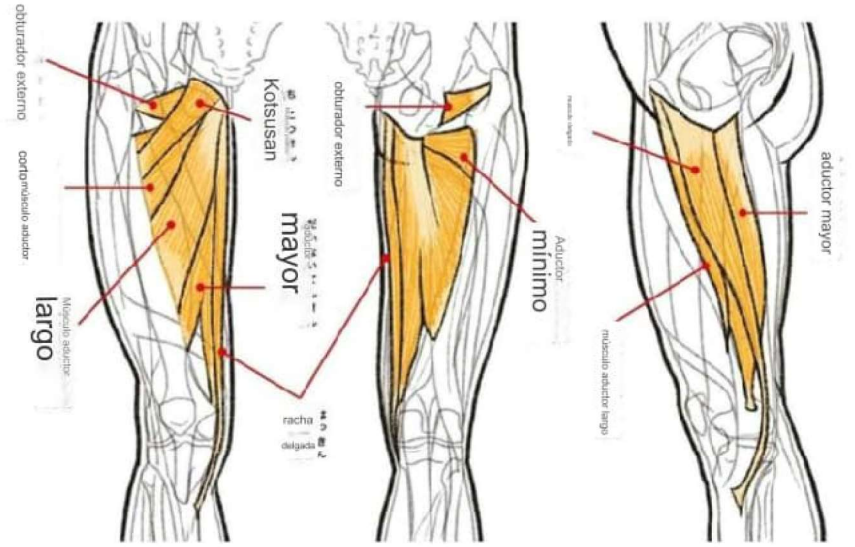

5 músculos extensores del muslo

Crea volumen en la parte delantera del muslo.

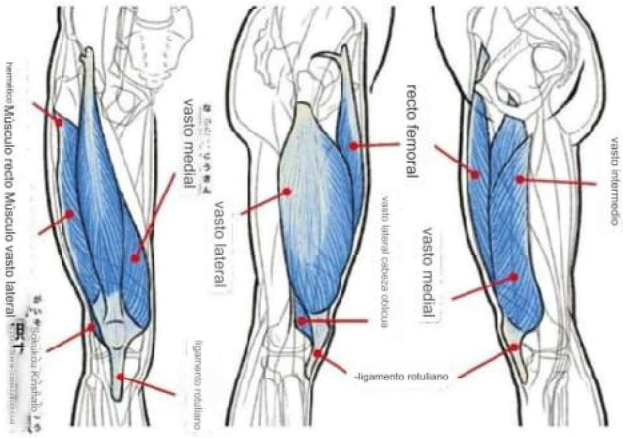

6 músculos flexores del muslo

Crea ondulaciones en la parte posterior del muslo. llamados isquiotibiales.

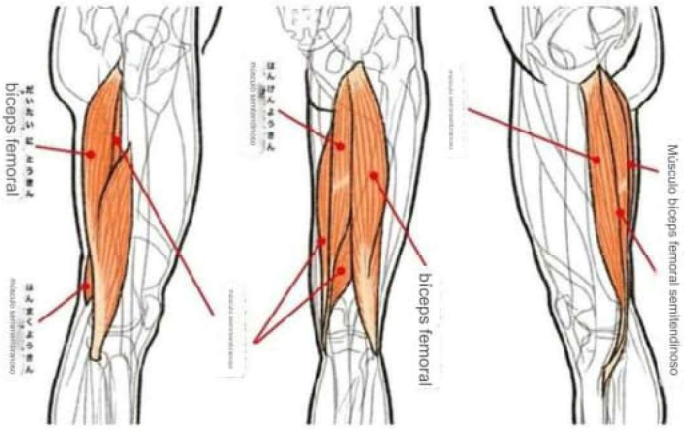

7 grupos de músculos en la parte delantera de la pierna

Llena el surco entre

la tibia y el peroné y crea ondulaciones en la parte delantera de la pierna.

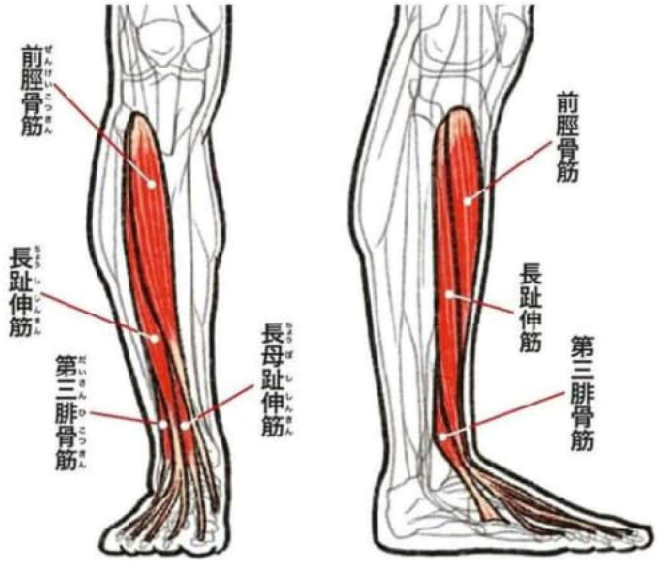

de músculos peroneos

Cubre el peroné y crea surcos y ondulaciones en la parte exterior de la parte inferior de la pierna.

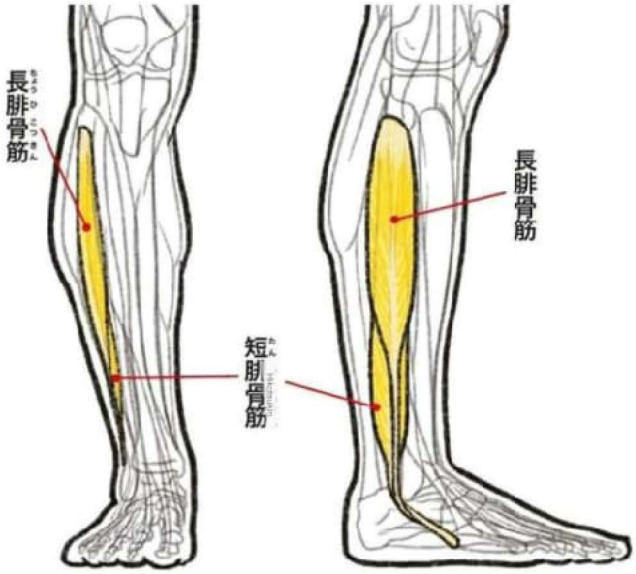

8 grupos de músculos en la parte posterior de la pierna

Rellena el surco entre la tibia y el peroné para crear volumen en la pantorrilla.

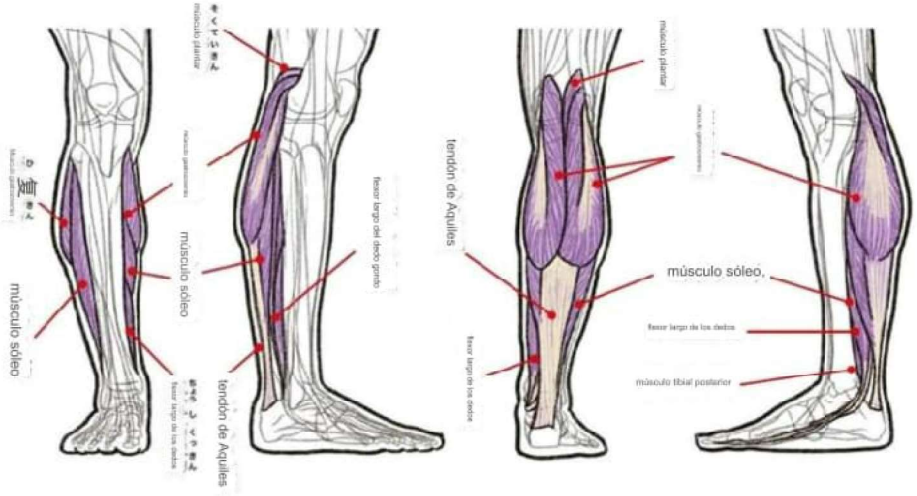

10 grupos de músculos de las piernas

Los músculos del dorso del pie son fáciles de ver, pero los músculos de la planta del pie están ocultos por el tejido subcutáneo grueso.

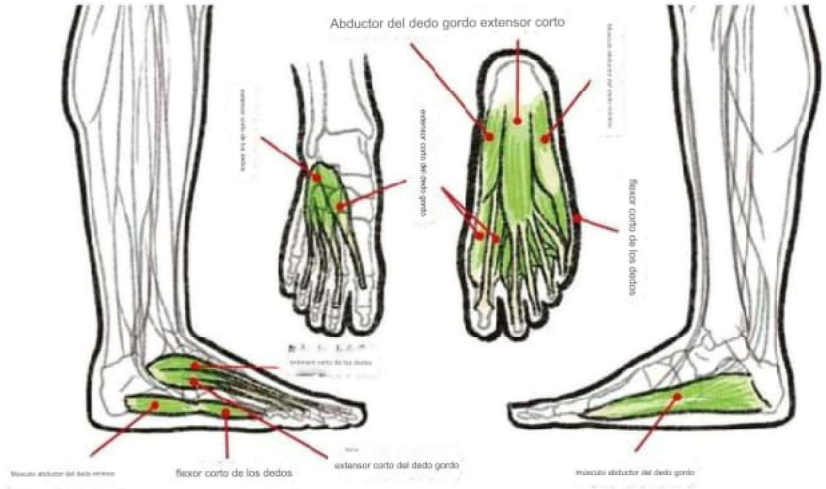

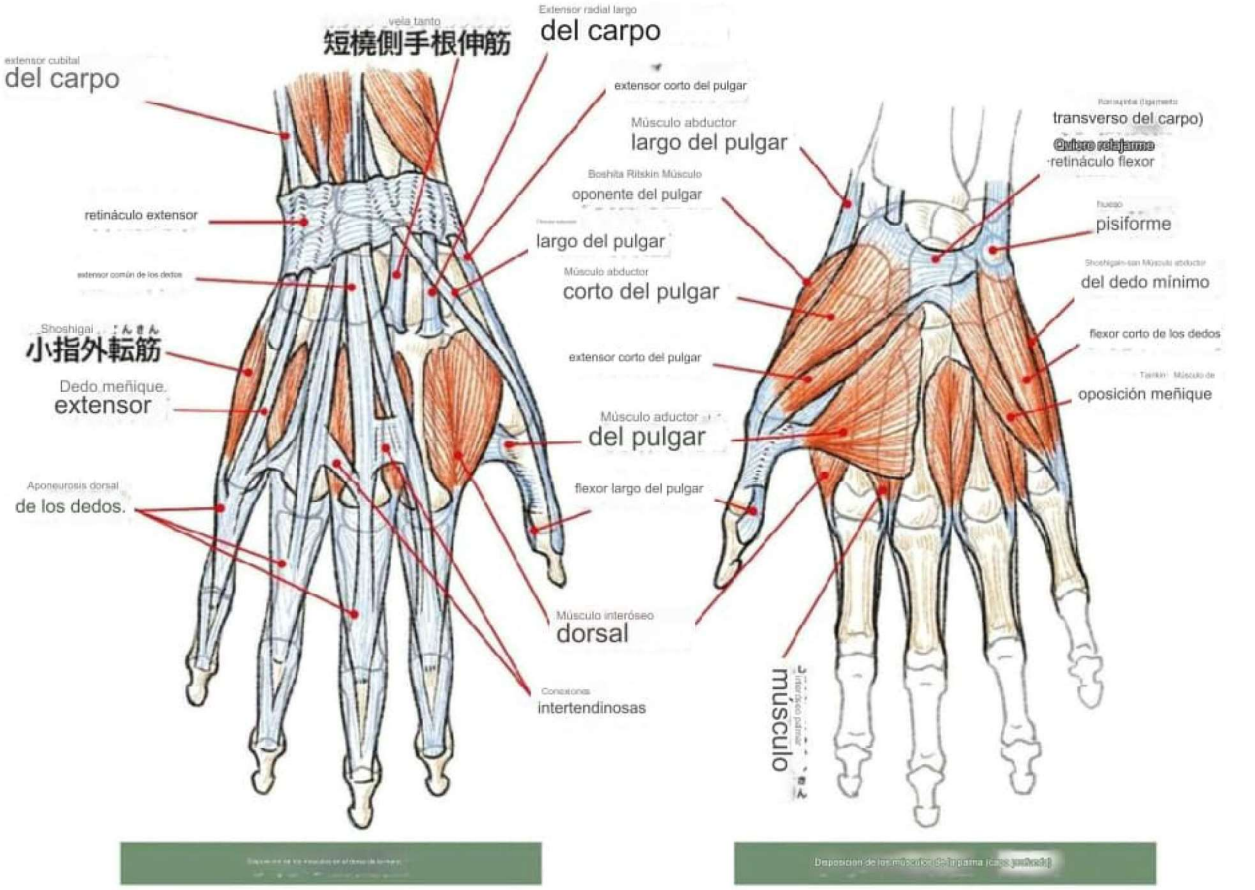

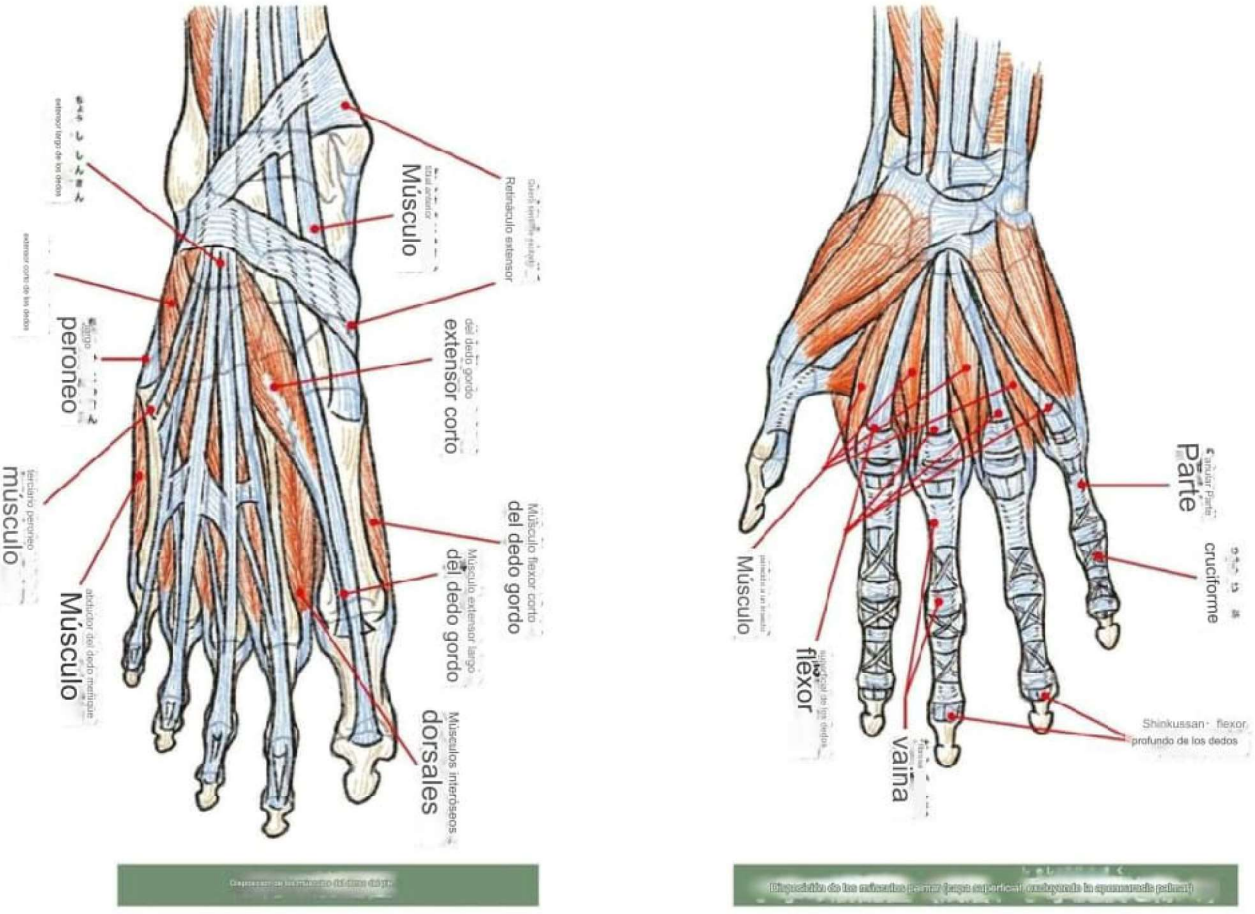

muscular de las extremidades está densamente empaquetada, por lo que se omite en los libros de texto de anatomía artística. Al copiar y memorizar partes pequeñas como ésta varias veces, podrás captar las relaciones posicionales.

sección transversal del fuselaje

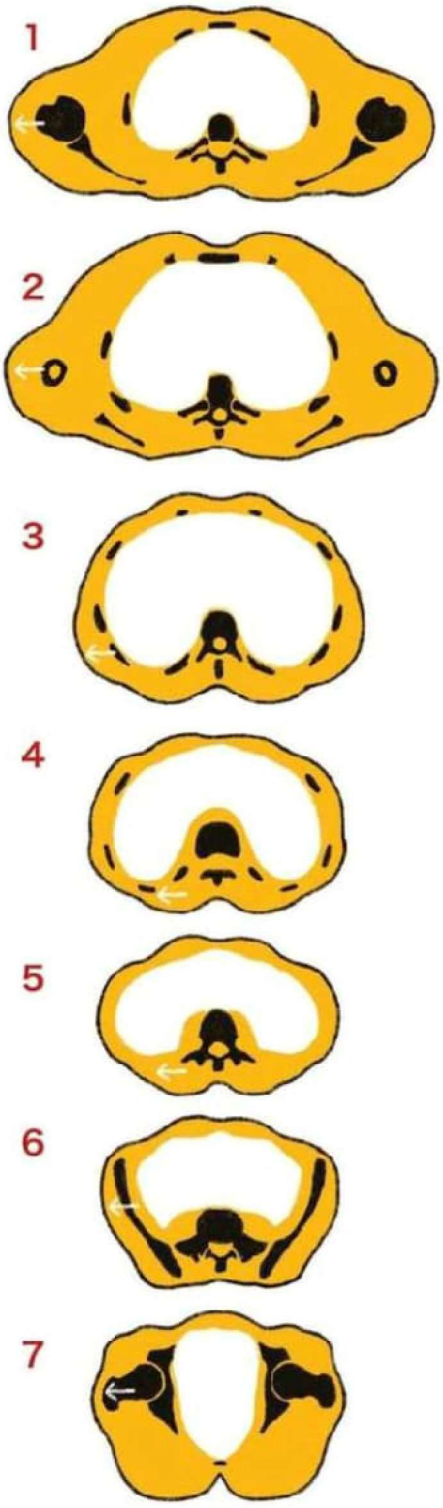

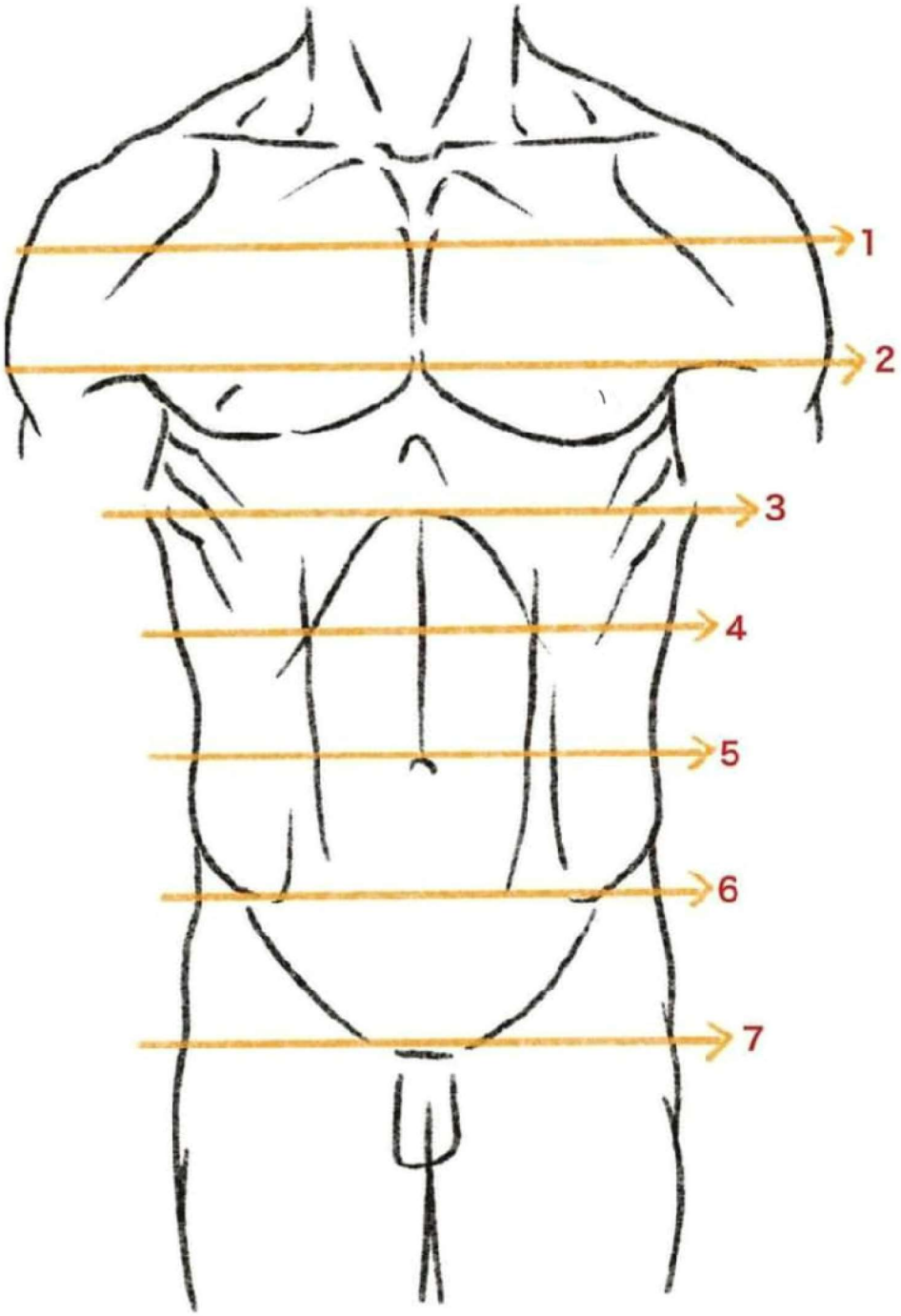

Vista transversal: la parte superior de cada figura es el frente y la parte inferior es la parte posterior.

de colores Negro: esqueleto, amarillo: músculo y tejido subcutáneo, blanco: cavidad corporal (espacio que alberga los órganos internos)

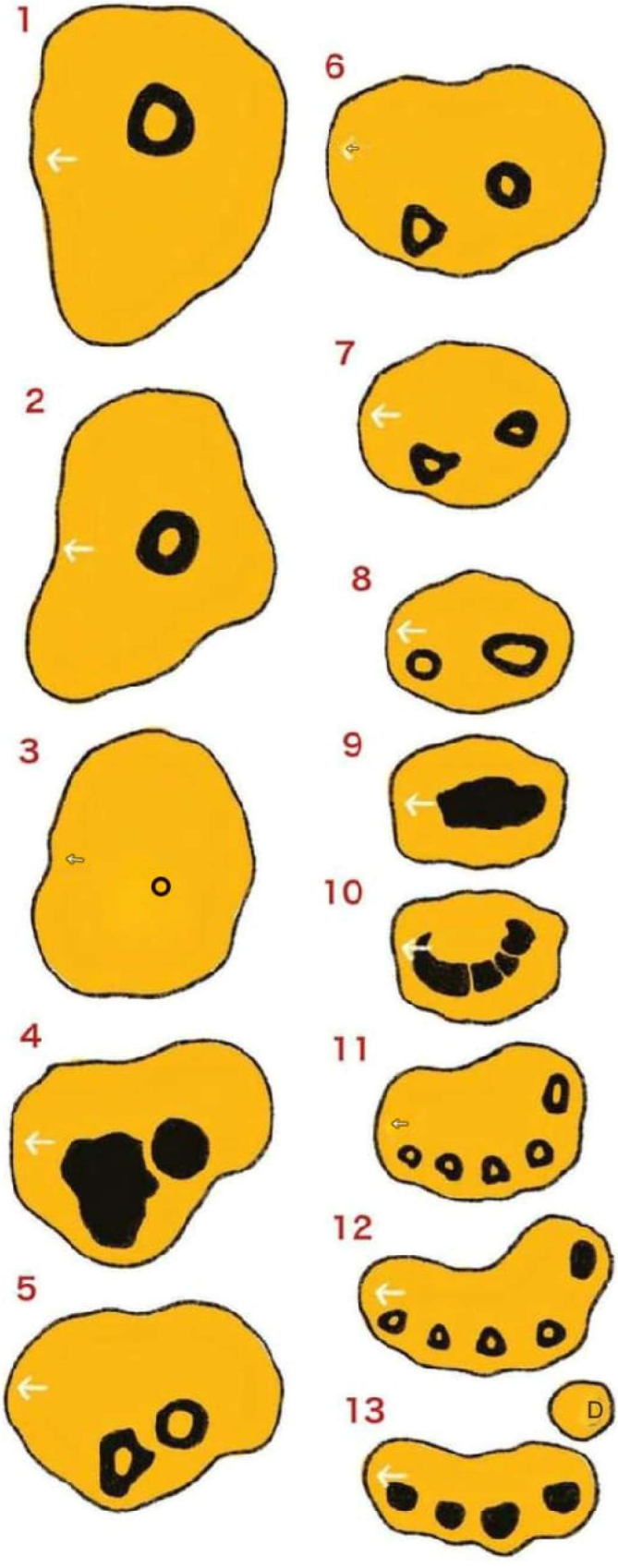

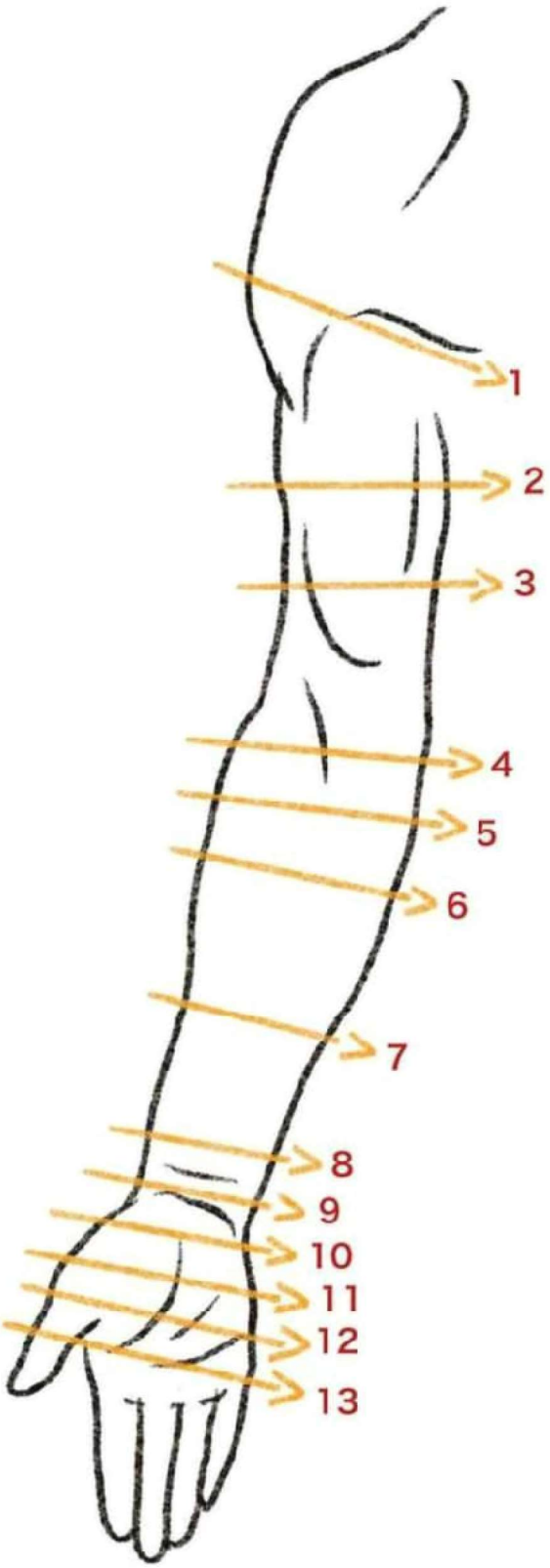

Vista transversal: la parte superior de cada figura es el frente y la parte inferior es la parte posterior.

Codificación de colores: Negro: esqueleto, amarillo: músculo y tejido subcutáneo

sección transversal de la pierna

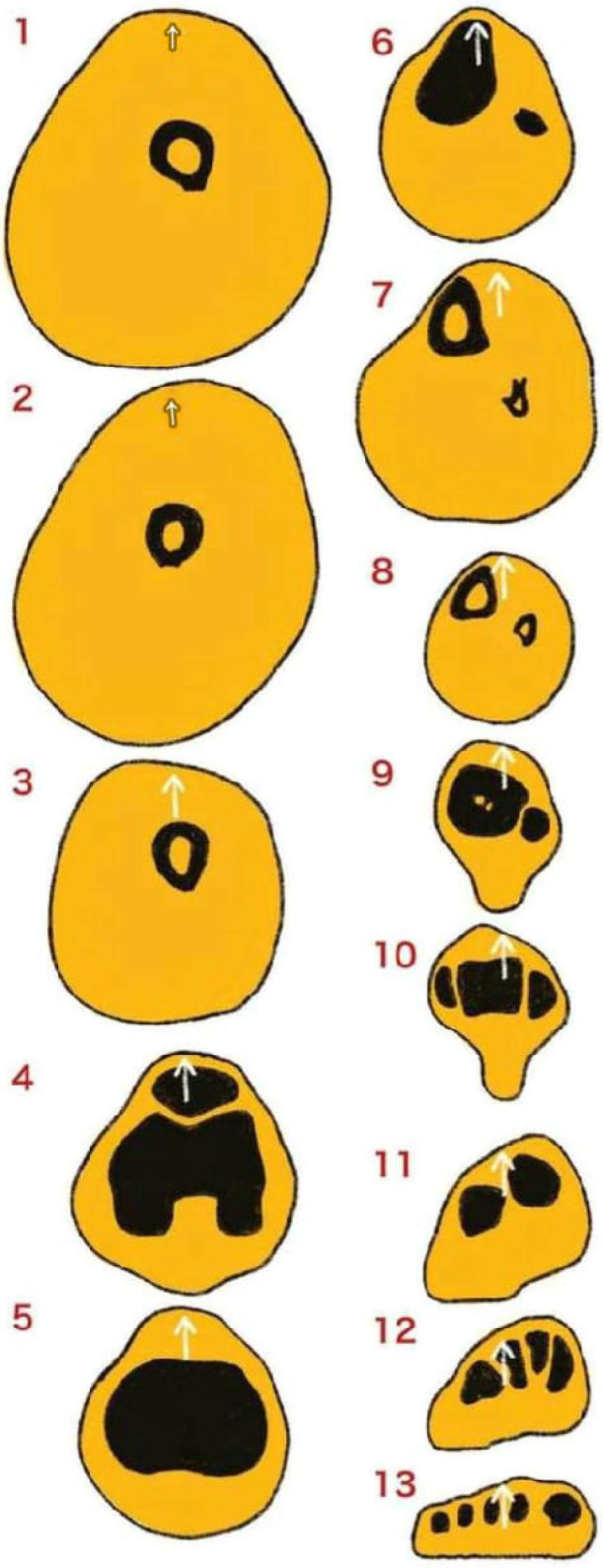

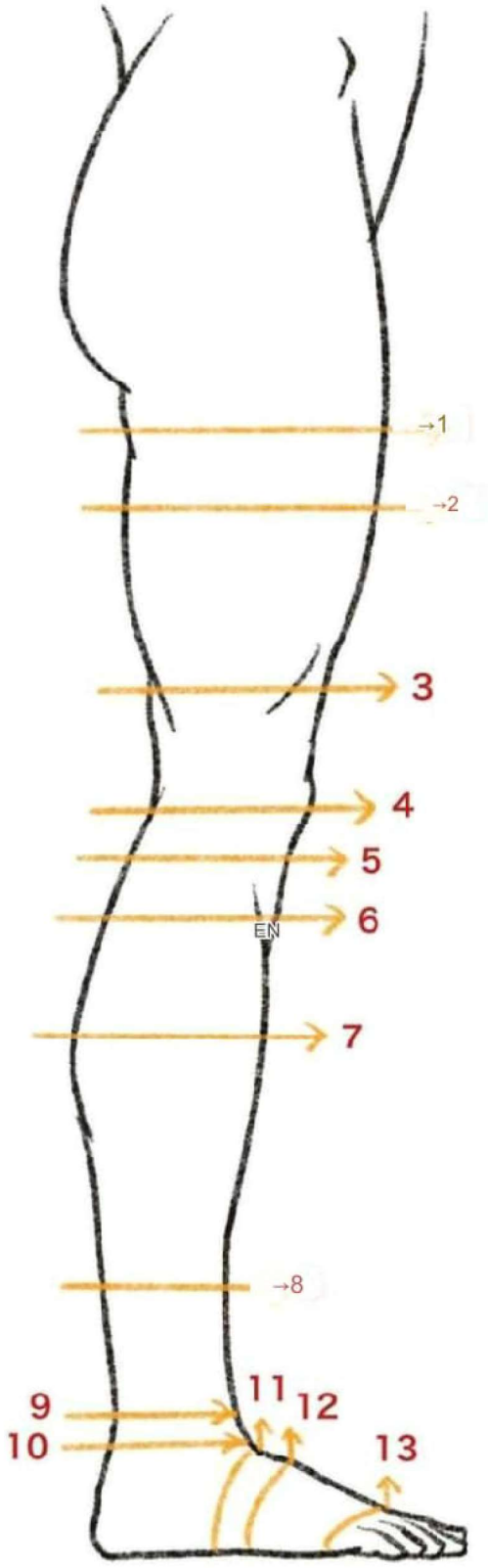

Vista transversal La parte superior de cada figura es anterior, la parte inferior es posterior

Codificación de colores Negro: esqueleto, amarillo: músculo y tejido subcutáneo

vena cutánea

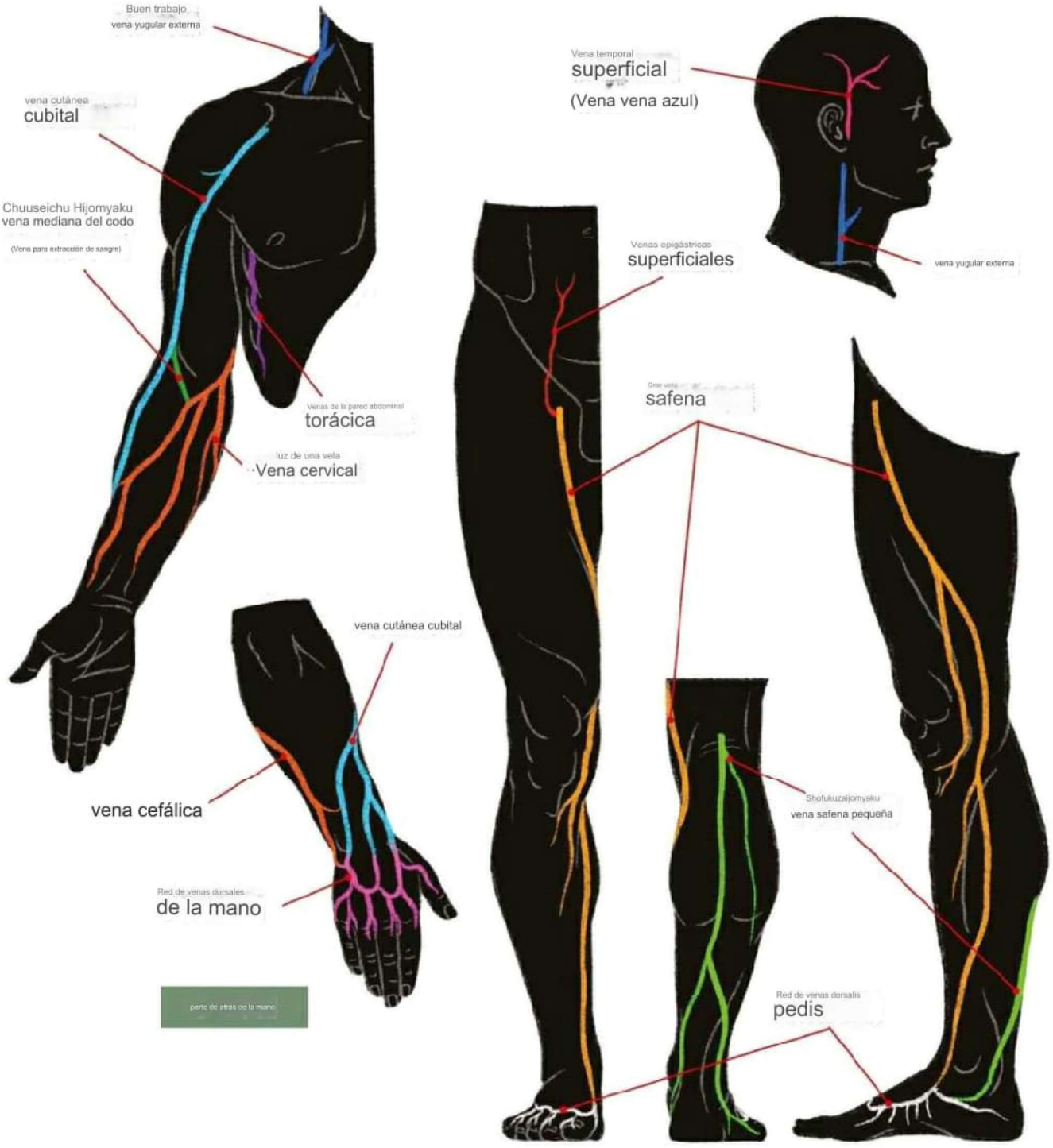

Existen 11 tipos de vasos sanguíneos subcutáneos (venas cutáneas) que se utilizan en la expresión artística. Debido a que no hay surcos ni espacios en el tejido subcutáneo que definan las rutas de los vasos sanguíneos, las curvas y ramas varían mucho de persona a persona.

Cuerpo gordo

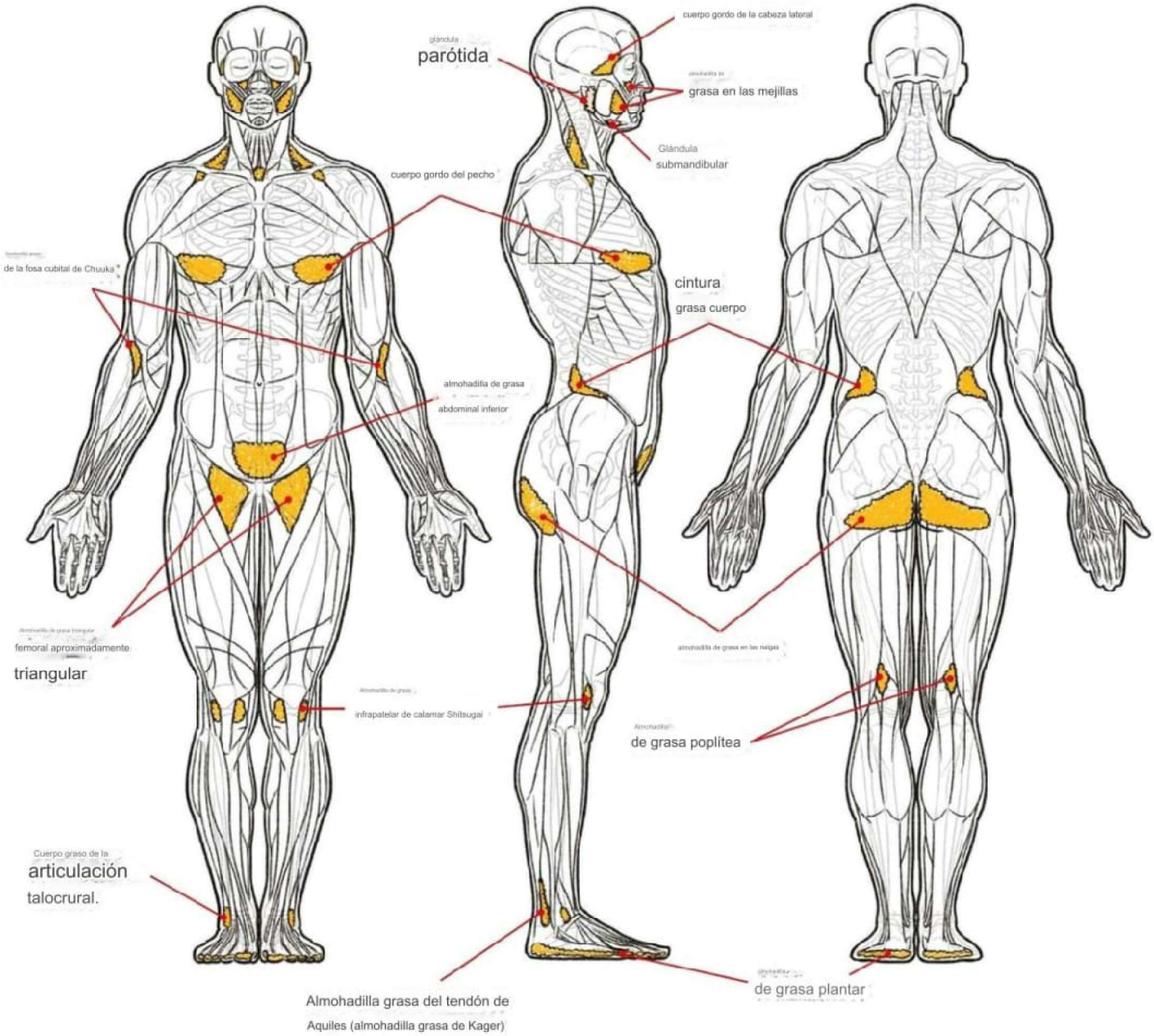

Existen áreas estructurales donde la grasa subcutánea tiende a acumularse, como áreas que requieren amortiguación como las nalgas y las plantas de los pies, y depresiones rodeadas de músculos.

La cantidad de grasa varía mucho de persona a persona, pero incluso las personas delgadas acumulan una cierta cantidad de grasa en las zonas que se muestran en la figura. En

la cara, se han desarrollado glándulas que secretan saliva alrededor de las mandíbulas, llenando los espacios entre los huesos y los músculos como si fueran grasa.

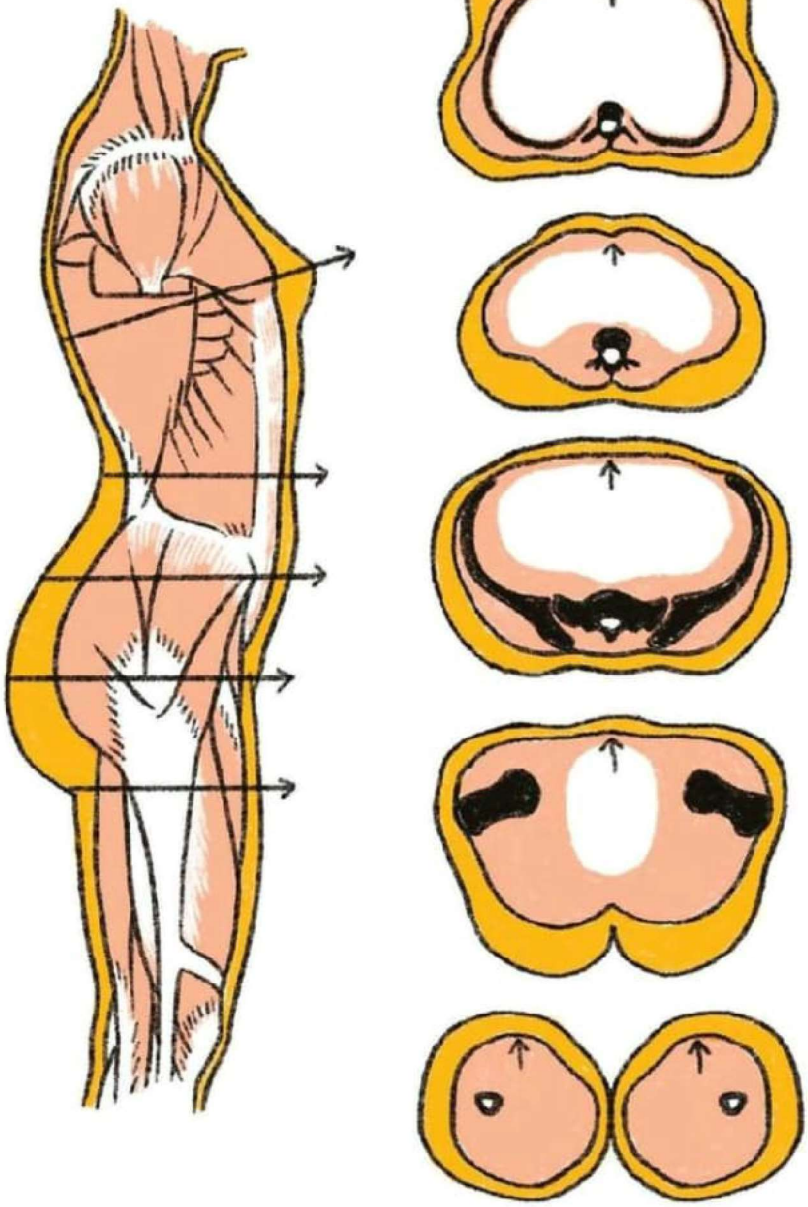

Grasa subcutánea del tronco femenino (la parte superior está hacia adelante en cada vista transversal)

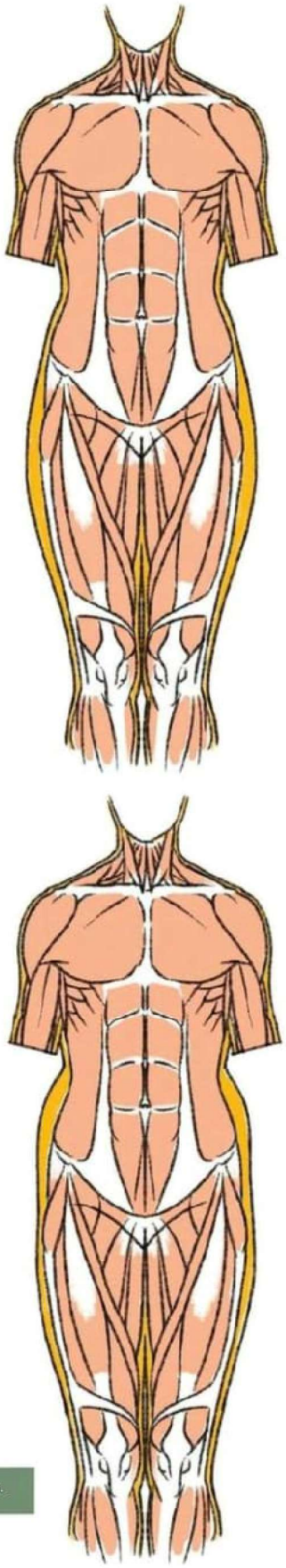

Variaciones en la grasa subcutánea alrededor de la cintura.

En las mujeres, la grasa se desarrolla en el tronco y la base de las extremidades. Por tanto, la forma exterior es suave y redondeada. La grasa de los senos, incluidas las glándulas mamarias, la zona lumbar y las nalgas, es especialmente espesa y cubre casi por completo las ondulaciones de los músculos. Existen variaciones en la silueta del tronco visto de frente; hay tipos donde la grasa se acumula a la altura de la cintura y tipos donde la grasa se acumula a la altura de los glúteos.

términos de superficie corporal

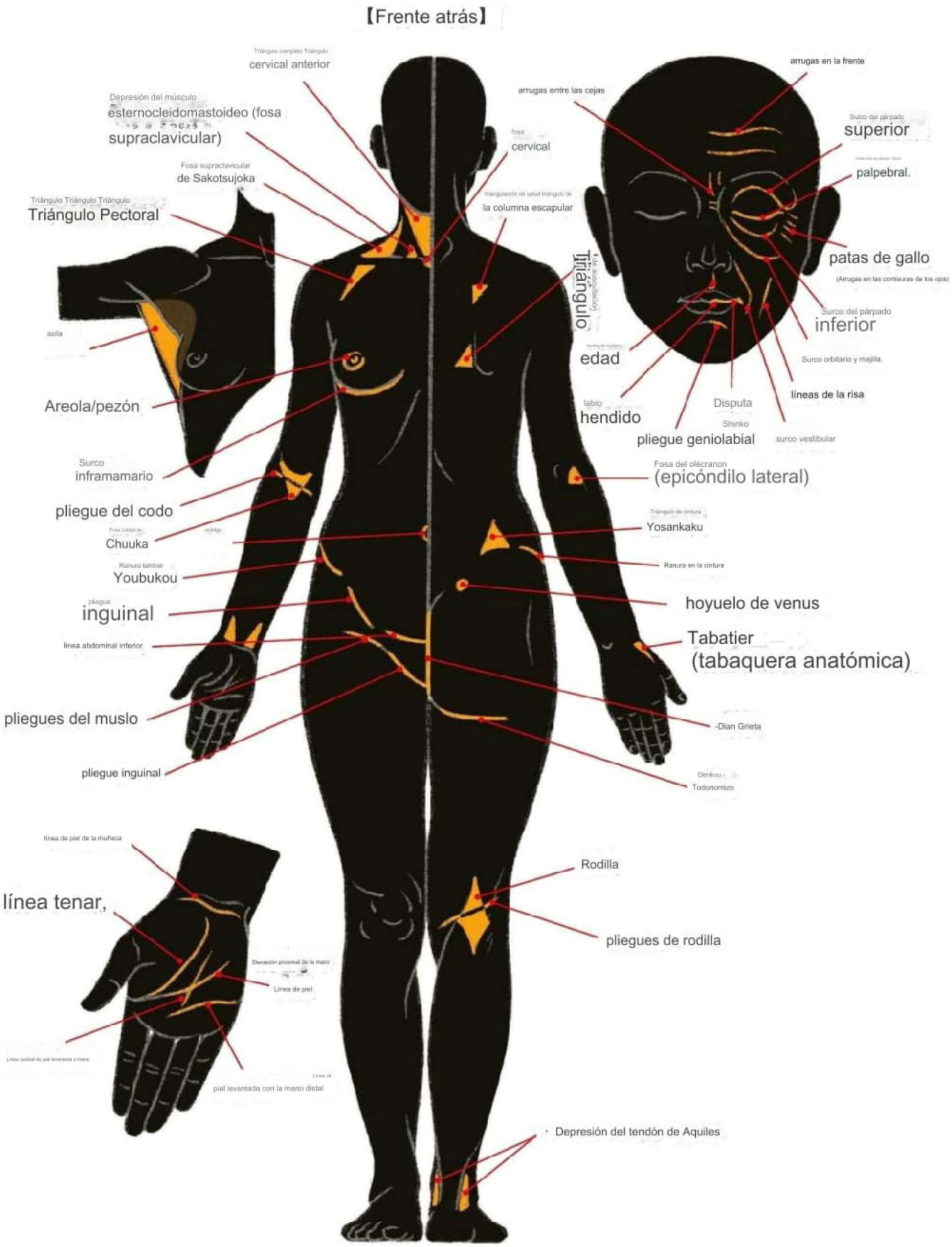

Algunas de las arrugas, surcos y depresiones que aparecen en el cuerpo tienen nombres. Las arrugas y los surcos consisten en una o más líneas finas de piel que se forman al doblar las articulaciones. Las depresiones aparecen en áreas rodeadas de músculo y hueso y tienen forma triangular o de diamante (dos triángulos combinados).

Los segmentos faciales están divididos por surcos y ondulaciones. Dado que cada término es suavemente continuo, no es necesario ser demasiado consciente de las divisiones, pero es útil recordarlas para comprender el significado de los términos.

ojos, párpados

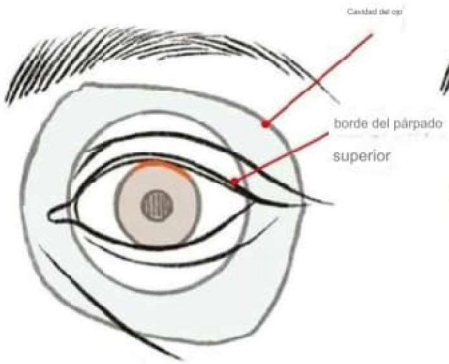

[Ojos sorprendidos]

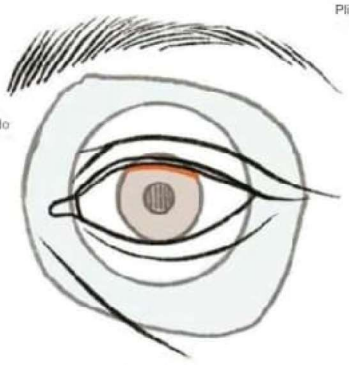

[generalmente]

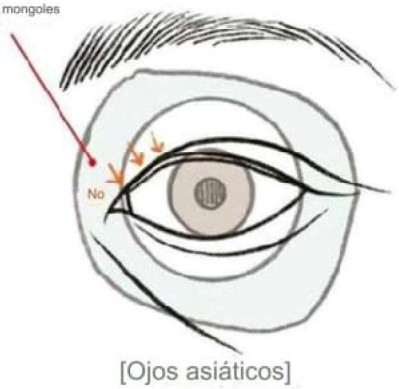

[Ojos asiáticos]

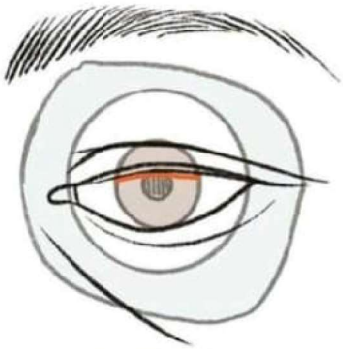

[Ojos cansados]

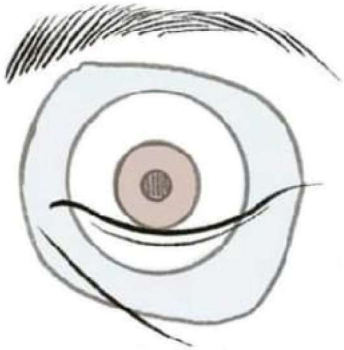

[Ojos cerrados]

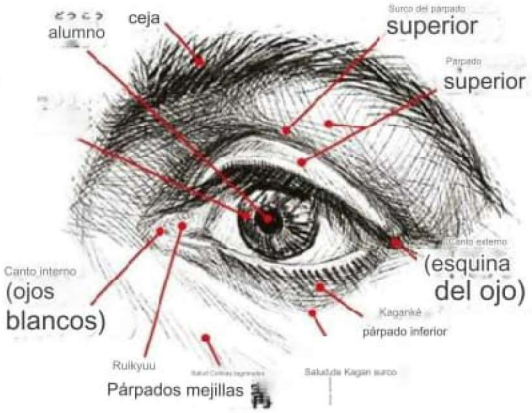

Los ojos son órganos esféricos de unos 25 mm de diámetro que encajan en las órbitas. El llamado iris del ojo mide unos 11 mm, La pupila se abre en el centro para dejar pasar la luz.

La mayoría de las veces, sólo se abre y cierra el párpado superior, y la impresión cambia mucho dependiendo de qué tan ligeramente se abre. El punto clave a observar es "hasta qué punto el borde del párpado superior cubre el iris".



El color del iris, o del ojo morado, varía según la raza. Se puede dividir en términos generales en amarillo, verde, azul y gris, y cada color puede ser claro u oscuro. La ilustración se basa en la clasificación de colores de Broca.

*Pierre Paul Broca (28 de junio de 1826 - 9 de julio de 1880) médico francés. Anatomista.

orejas, nariz

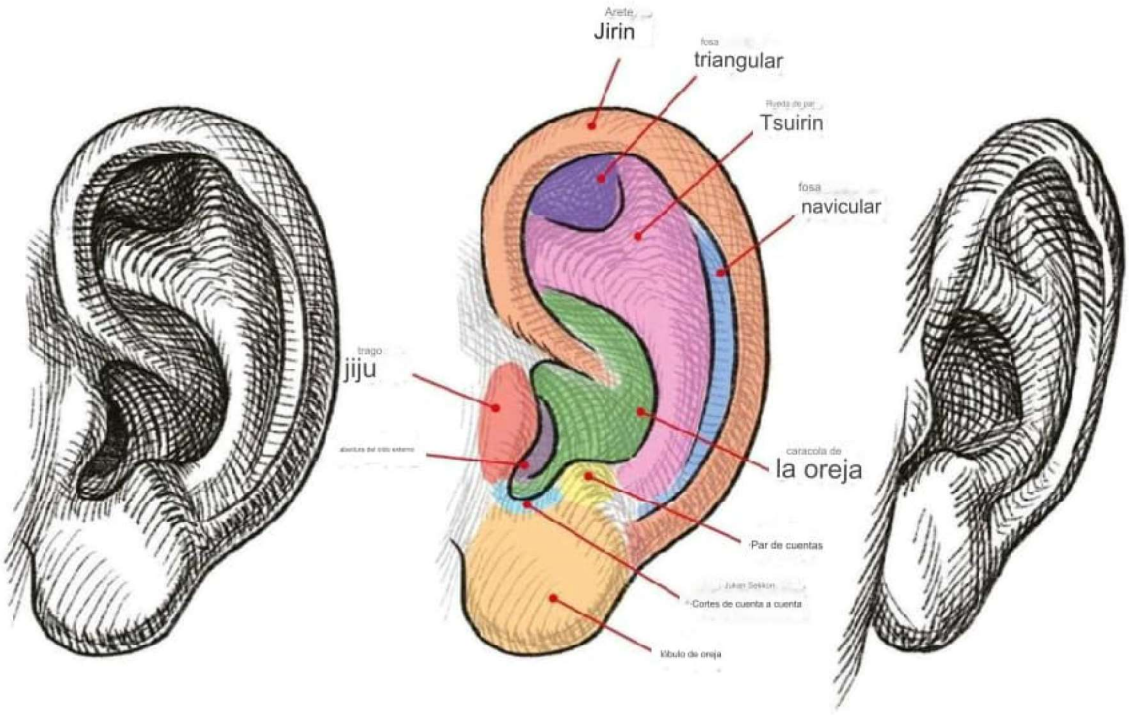

El oído es un órgano receptor de sonidos formado principalmente por cartílago. Si intentas colocar tu mano detrás de tu oreja, podrás experimentar cómo aumenta el efecto de recolección de sonido. Existen grandes diferencias individuales en la forma externa y, a menudo, se representan al azar en las obras de arte. Por esta razón, es famosa por ser una parte donde los hábitos del autor se revelan fácilmente.

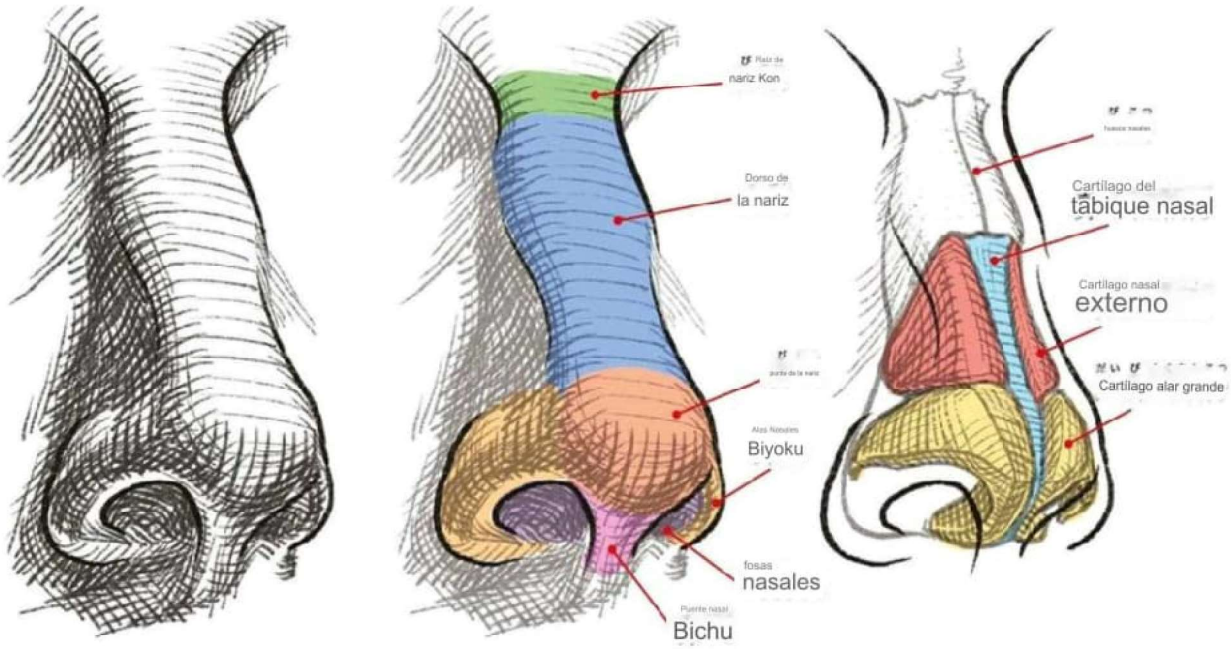

La nariz es una protuberancia triangular en forma de pirámide que se extiende desde el punto más deprimido entre las cejas hasta la parte superior de los labios. Las fosas nasales (fosas nasales externas) suelen abrirse hacia abajo. El ancho y la profundidad varían según la raza: los europeos generalmente son largos de adelante hacia atrás y los africanos anchos de lado a lado.

boca, garganta

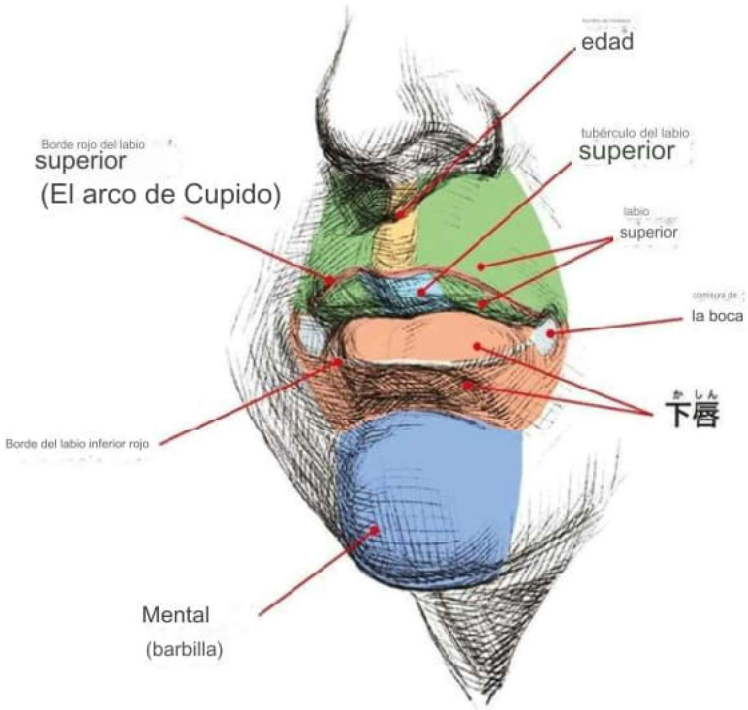

La estructura de la boca se compone principalmente de labios. El área de los labios es más ancha de lo que parece e incluye el área debajo de la nariz, los pliegues nasolabiales y el surco debajo del labio inferior.

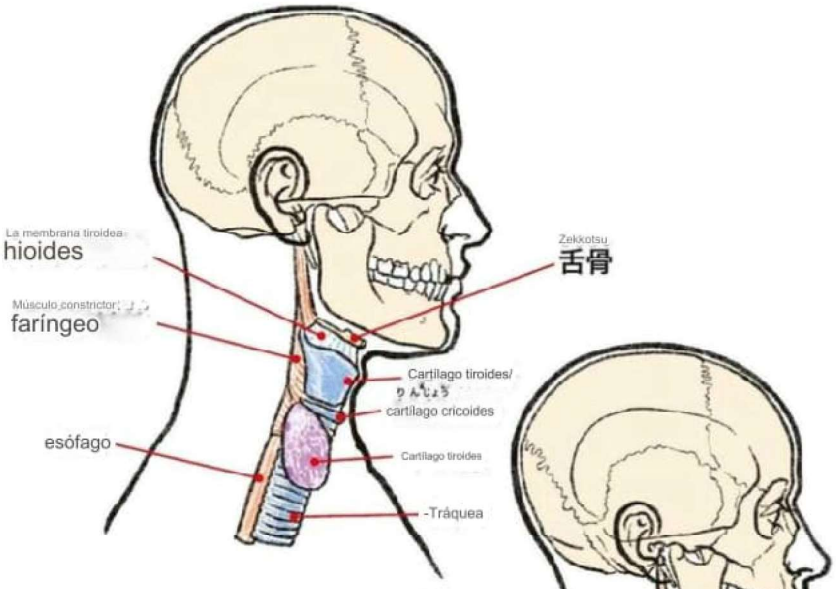

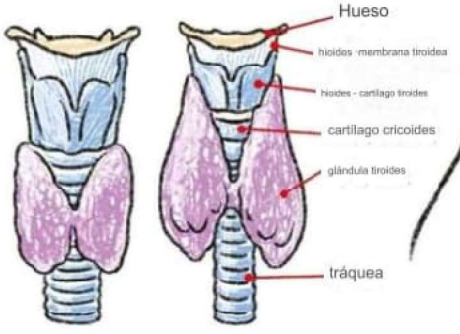

Los dos puntos en la parte inferior izquierda son la estructura de la garganta vista desde el frente. La izquierda es masculina, la derecha es femenina.

La garganta es una estructura hueca por donde pasan el aire y los alimentos, y participa en la vocalización. Está formado por el hueso hioides, el cartílago y la glándula tiroides, y existen grandes diferencias entre sexos. En los hombres, el llamado "bulto de garganta" se desarrolla en la parte delantera y se vuelve más ondulado. En cambio, en las mujeres, la glándula tiroides se desarrolla y la forma de la parte anterior del cuello se vuelve más suave.

Flujo bruto

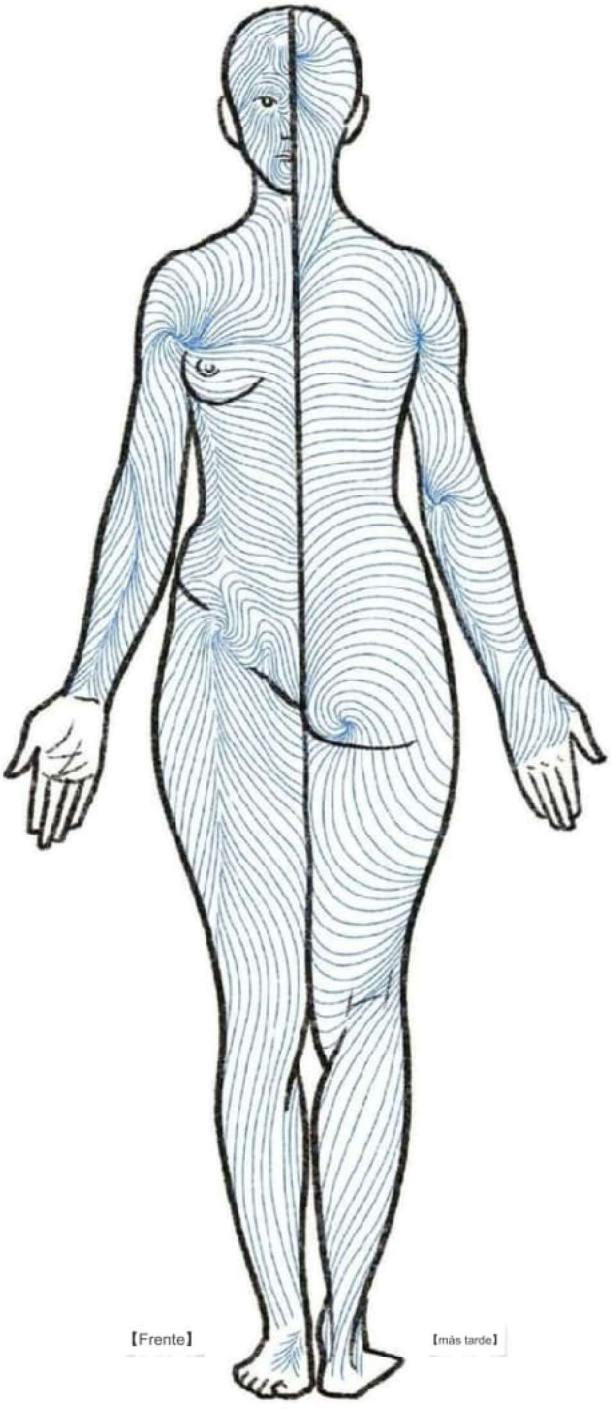

el cabello fluye por todo el cuerpo

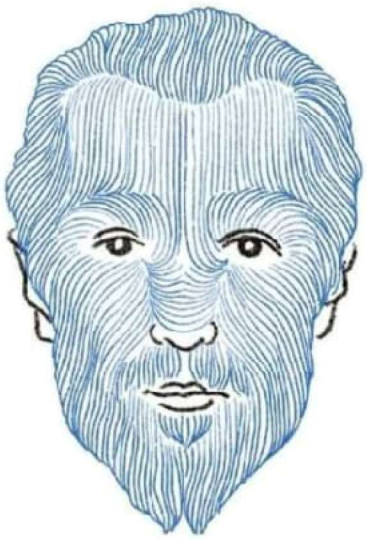

flujo de cabello en la cabeza

de despedida

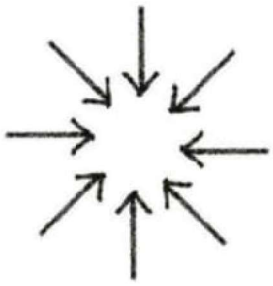

jacuzzi de reunión



Cresta

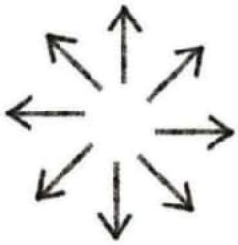

verticilo radial

El vello del cuerpo

formado por pelo del cuero cabelludo, cejas, pestañas, vello de las axilas y vello púbico bien desarrollados, y la mayor parte del resto del cuerpo tiene pelo velloso no desarrollado. El vello de los labios, las palmas y las plantas de los pies no crece.

La dirección en la que crece el cabello se llama flujo capilar. El famoso flujo de cabello es el "verticilo" que se puede observar en la parte superior de la cabeza. El peinado es un conocimiento útil a la hora de expresar cuerpos humanos imaginarios, como los hombres bestia. Al organizar el pelaje de acuerdo con el flujo general del cabello que se muestra en el diagrama, puedes crear una expresión realista.

Parte 2

Consejos para la anatomía artística

Los consejos y curiosidades sobre anatomía son importantes para comprender mejor las estructuras. Aquí, presentaremos consejos y curiosidades que no suelen tratarse en los libros de anatomía artística disponibles en la actualidad, pero que son importantes desde la perspectiva del diseño plástico.

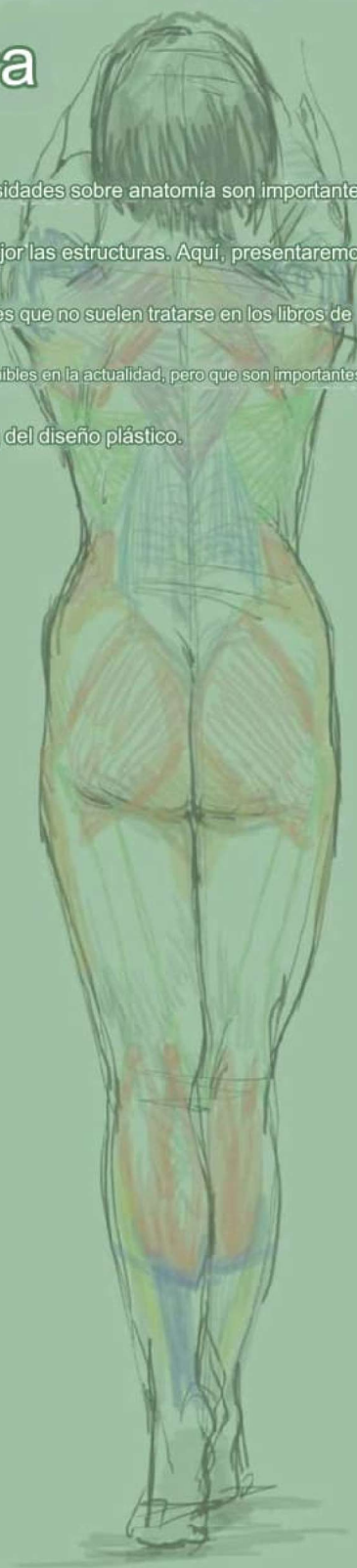

Diagrama de esqueleto simple

Diagrama de esqueleto masculino simple

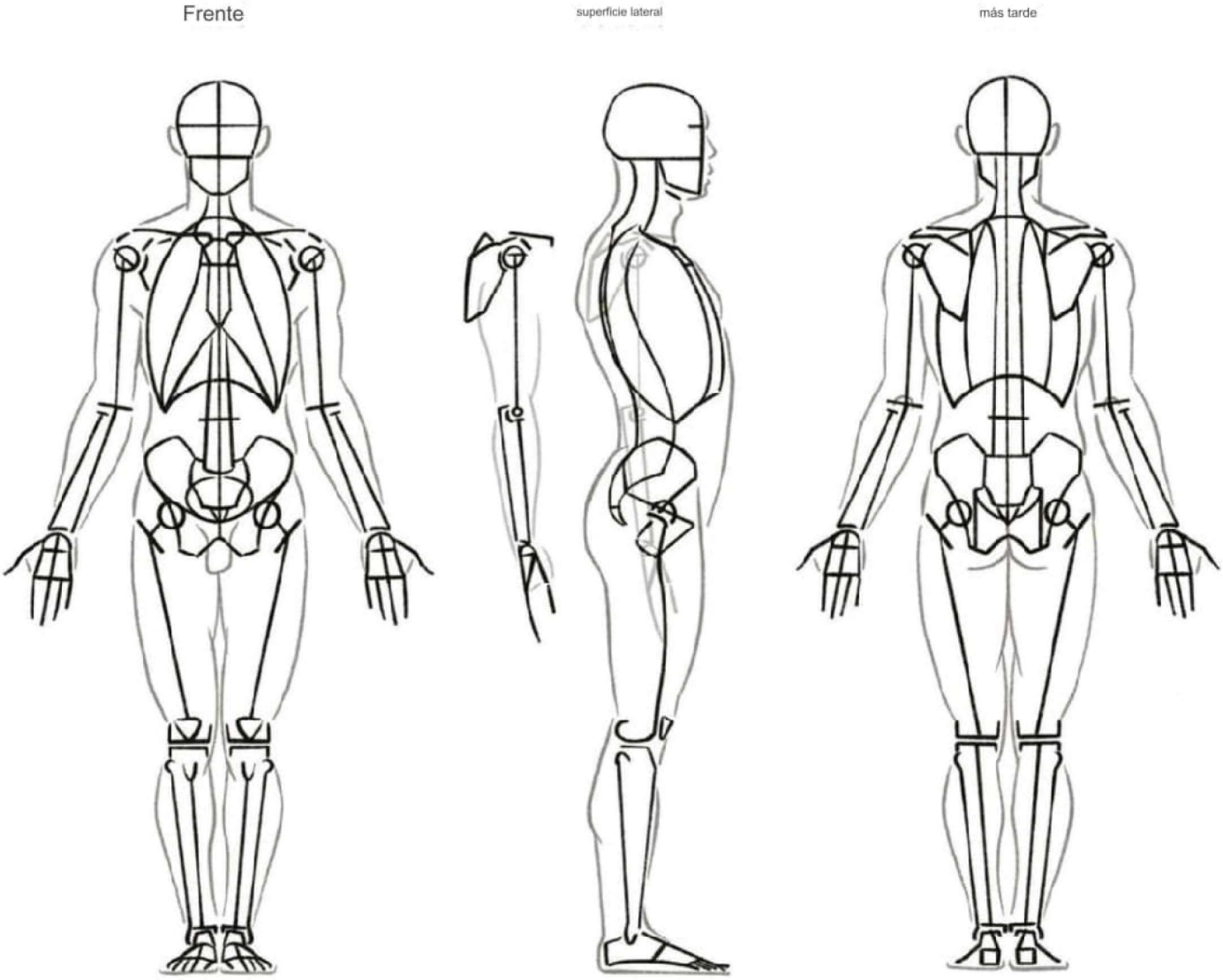

Dependiendo de la expresión, como animación o CG, puede ser mejor simplemente capturar el esqueleto. Al simplificar el esqueleto, será más fácil de utilizar si se tienen en cuenta los siguientes puntos.

- Volumenes esqueléticos detallados del cráneo, tórax, pelvis, columna vertebral y extremidades.
- Ejes de huesos largos en miembros superiores e inferiores, forma y ancho de articulaciones
- Protrusión ósea que sirve como punto de unión para músculos grandes.

El diagrama esquelético simple anterior es sólo un ejemplo, pero captura muchos de los puntos importantes. Si lo practicas y lo memorizas varias veces, podrás adivinar rápidamente la estructura general de obras con varias poses.

Diagrama esquelético simple de una mujer.

Frente

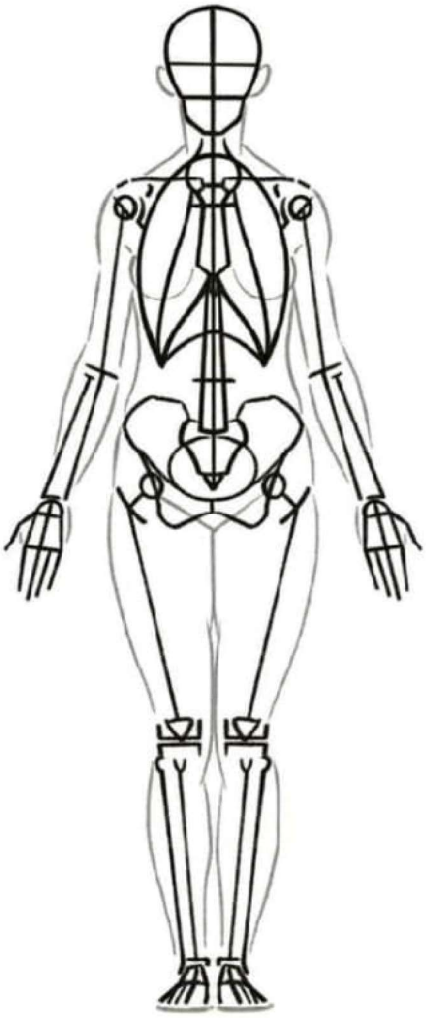

superficie lateral

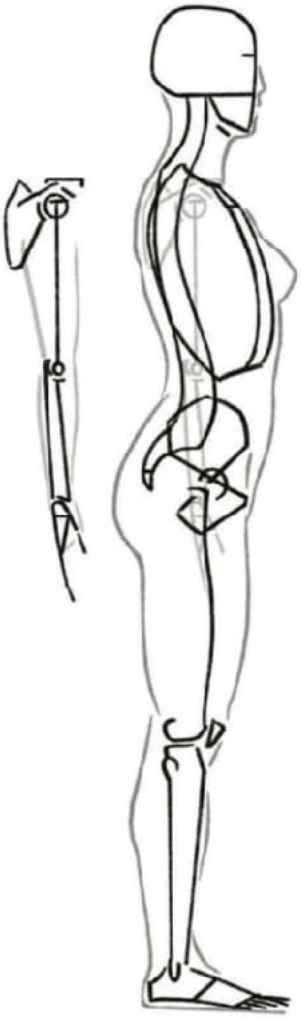

más tarde

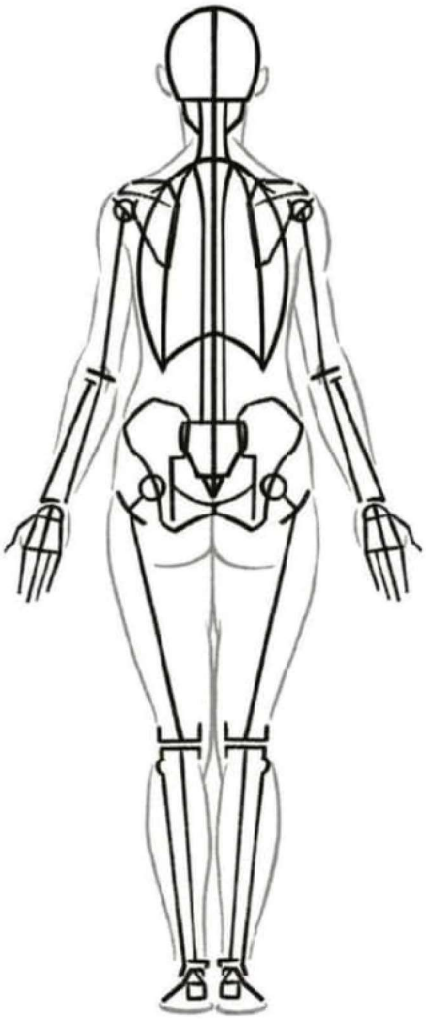

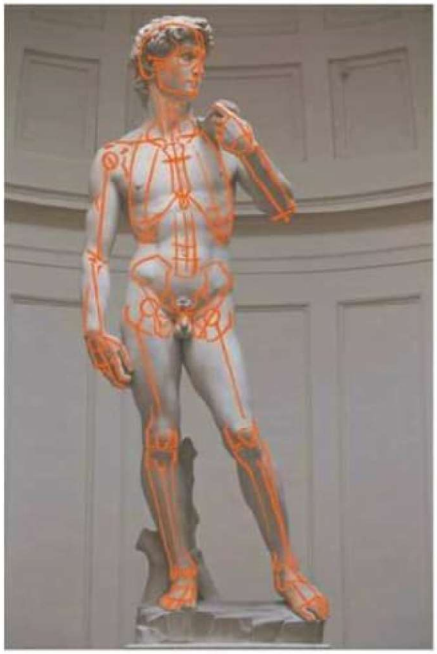

Ejemplo de un diagrama esquelético sencillo dibujado sobre una fotografía de una escultura.

Diagrama de esqueleto simple (caminar, correr)

Practicar diagramas esqueléticos simples aplicados a la animación. Dibuja un diagrama esquelético simple a partir de una serie de fotografías o animaciones de personajes. Cuando se utiliza para comprobar la posición de las articulaciones y la longitud durante el movimiento, la forma se vuelve estable.

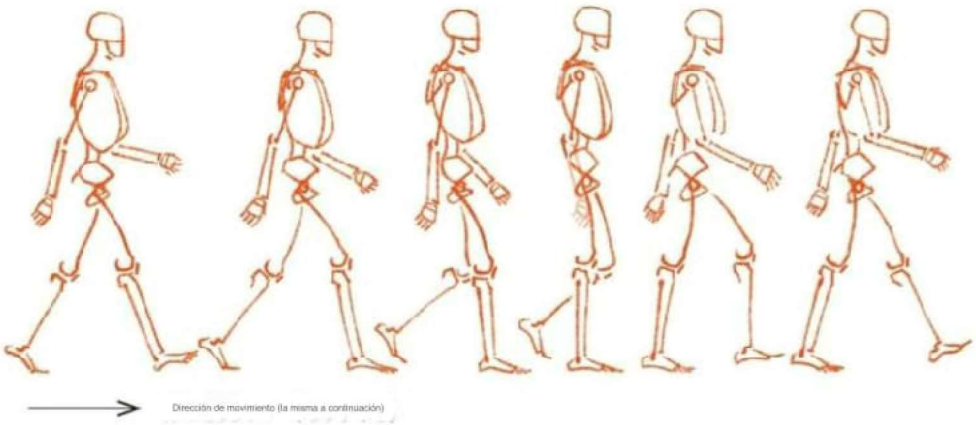

Dirección de movimiento (la misma a continuación)

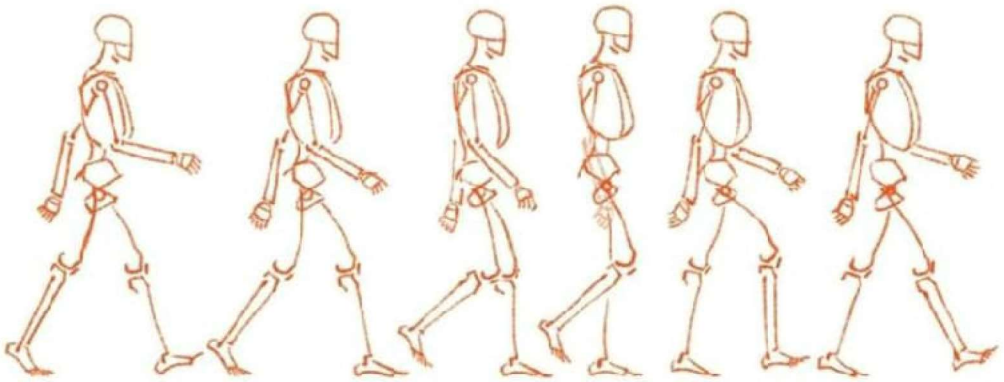

Al superponer diagramas esqueléticos simples, es posible observar trayectorias de movimiento que normalmente son invisibles. La cantidad y dirección del movimiento difiere según la pieza y el momento.

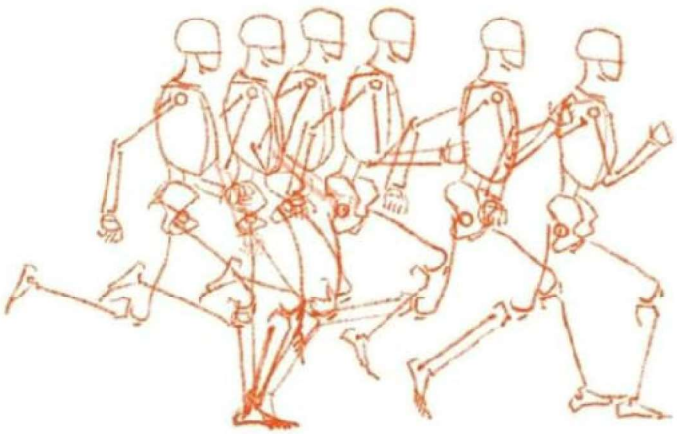

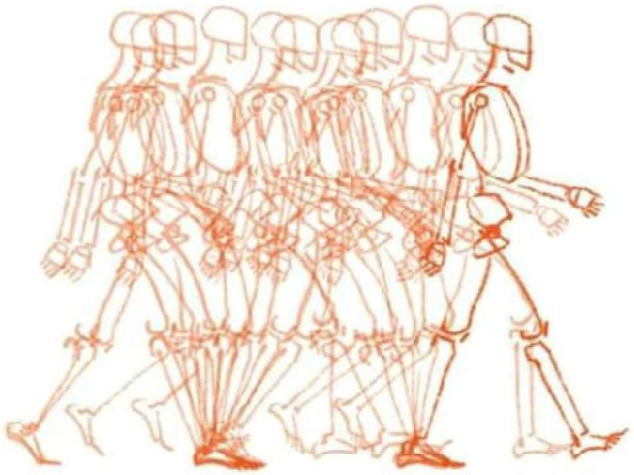

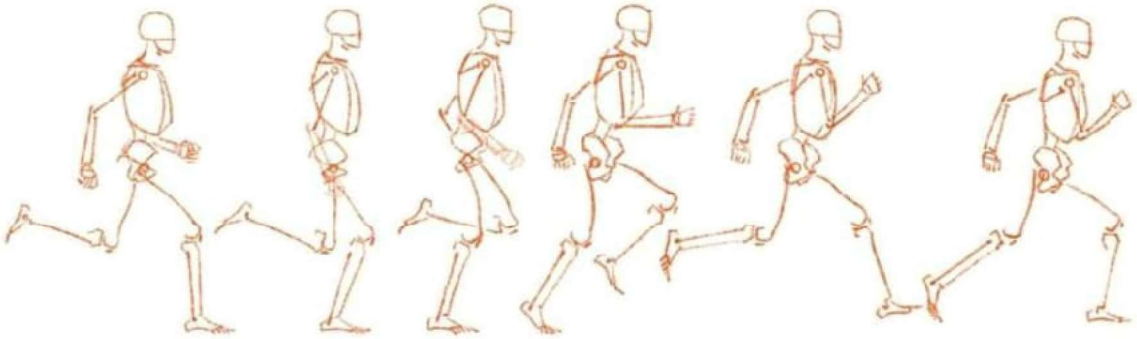

Diagrama de esqueleto simple (subir escaleras, saltar)

Diagrama de esqueleto simple (parada de manos)

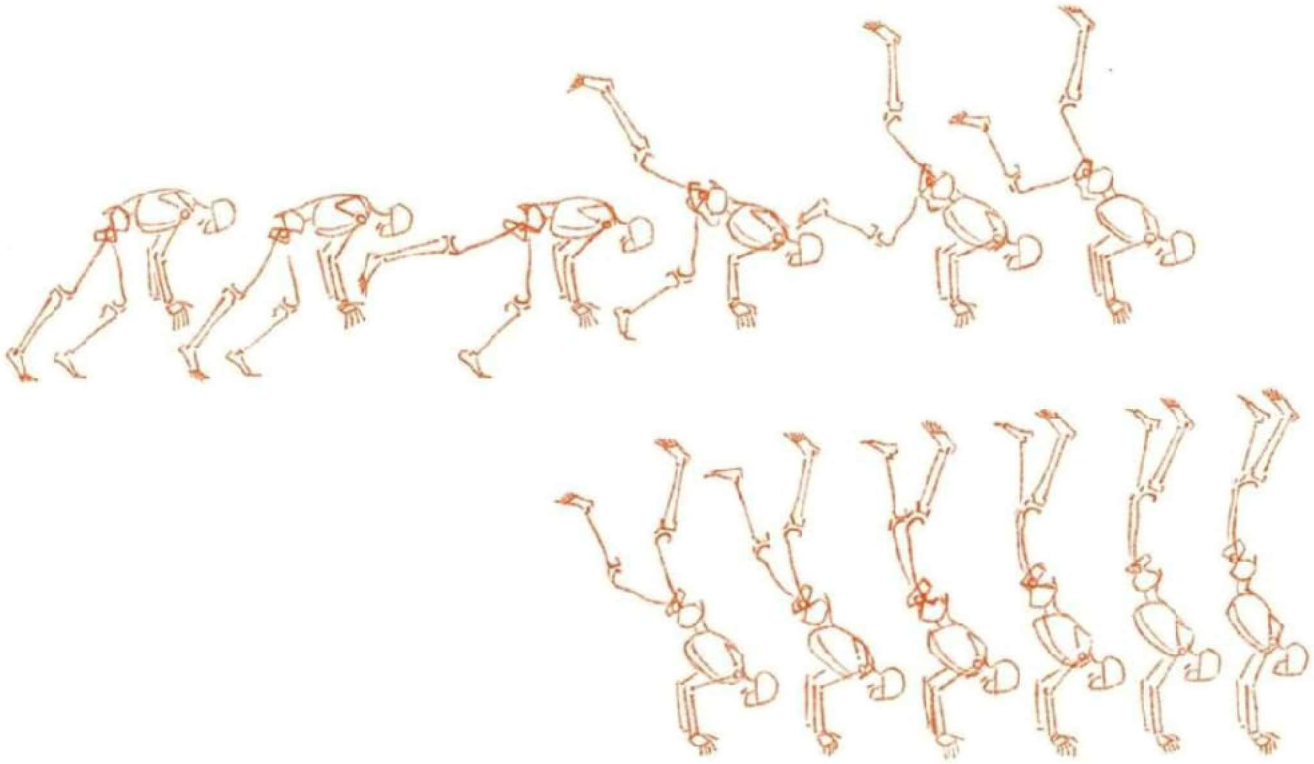

La velocidad del movimiento no es constante. A veces se mueven lentamente, otras veces se mueven de manera rápida y significativa.

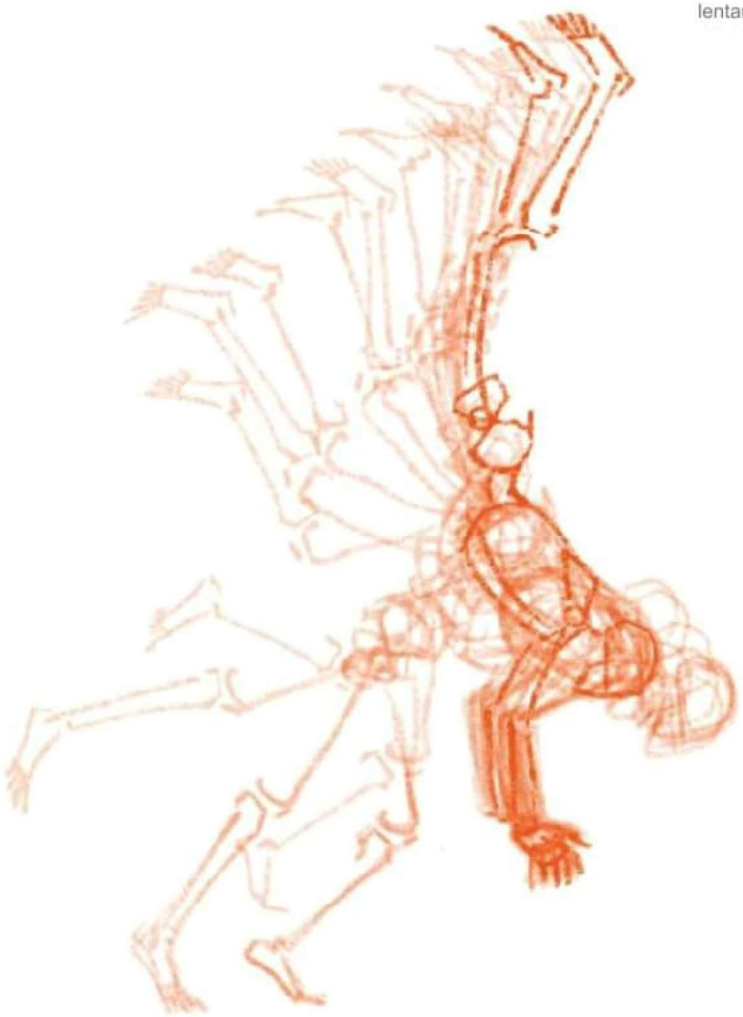

esqueleto de una persona flexible

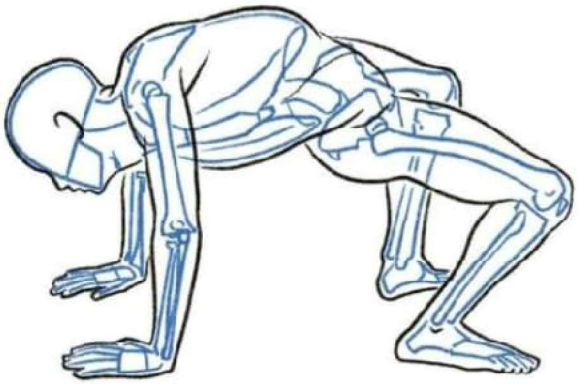

rotación del tronco

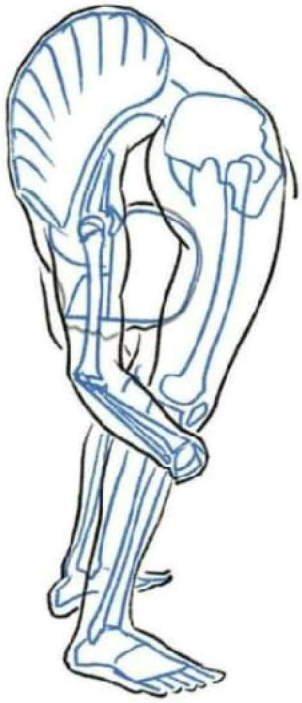

flexión hacia atrás del tronco

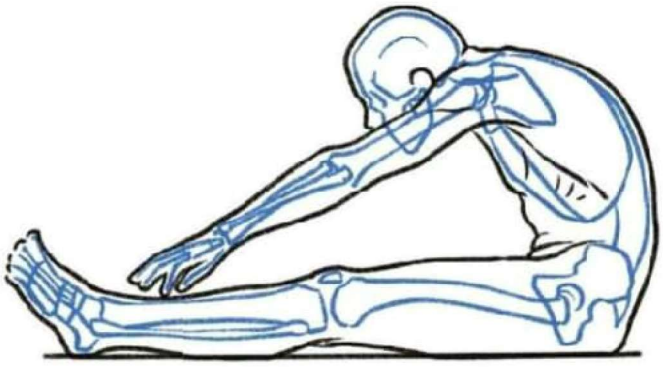

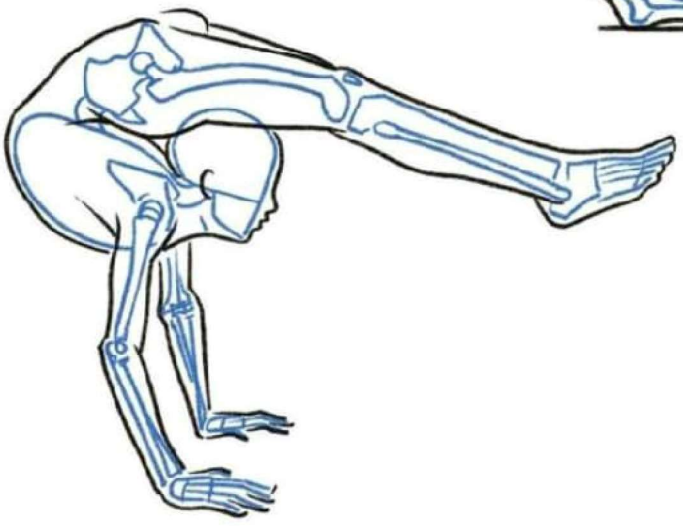

Inclinación del tronco hacia atrás (con carga en los miembros inferiores)

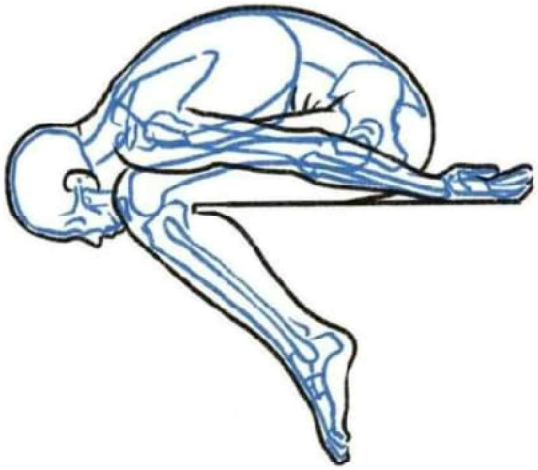

Flexión hacia adelante con flexión y extensión de rodilla

Las personas con cuerpos flexibles pueden adoptar posturas difíciles de entender a primera vista. Incluso en posturas tan difíciles, podemos estimar aproximadamente el esqueleto recogiendo los puntos de referencia esqueléticos visibles desde la superficie del cuerpo.

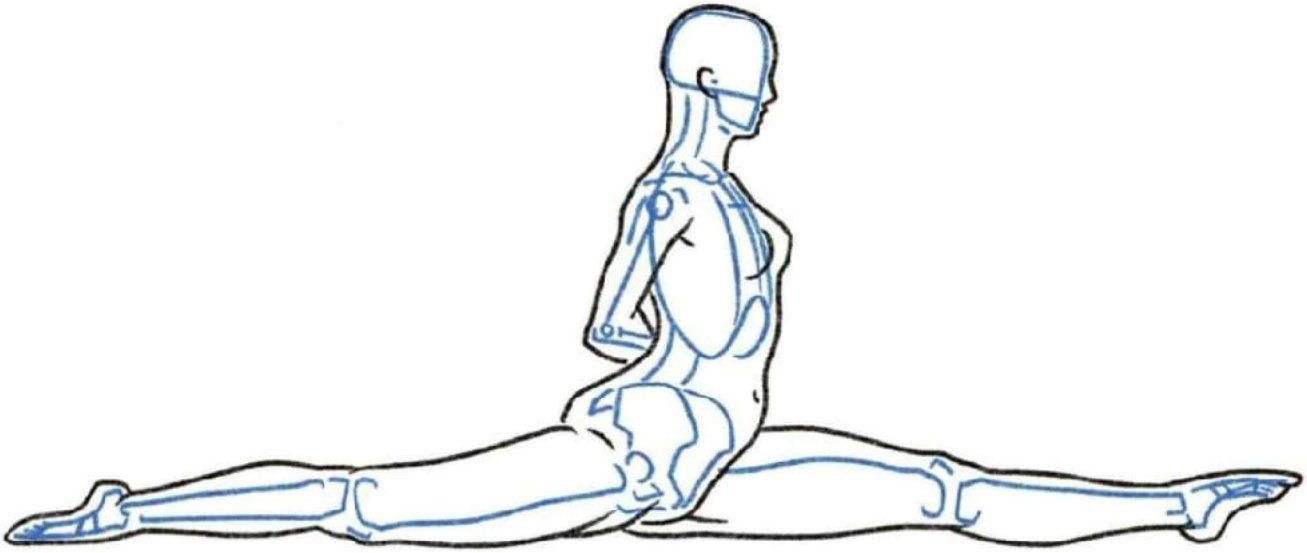

patas delanteras y traseras

Fotos divididas por delante y por detrás.

las divisiones anteroposteriores y las divisiones laterales. Sin embargo, si prestas atención a la dirección de la rodilla, podrás comprender la diferencia en la dirección del movimiento de la articulación de la cadera. Anteroposteriormente, flexión y extensión; lateralmente, abducción izquierda y derecha.

Foto de divisiones laterales.

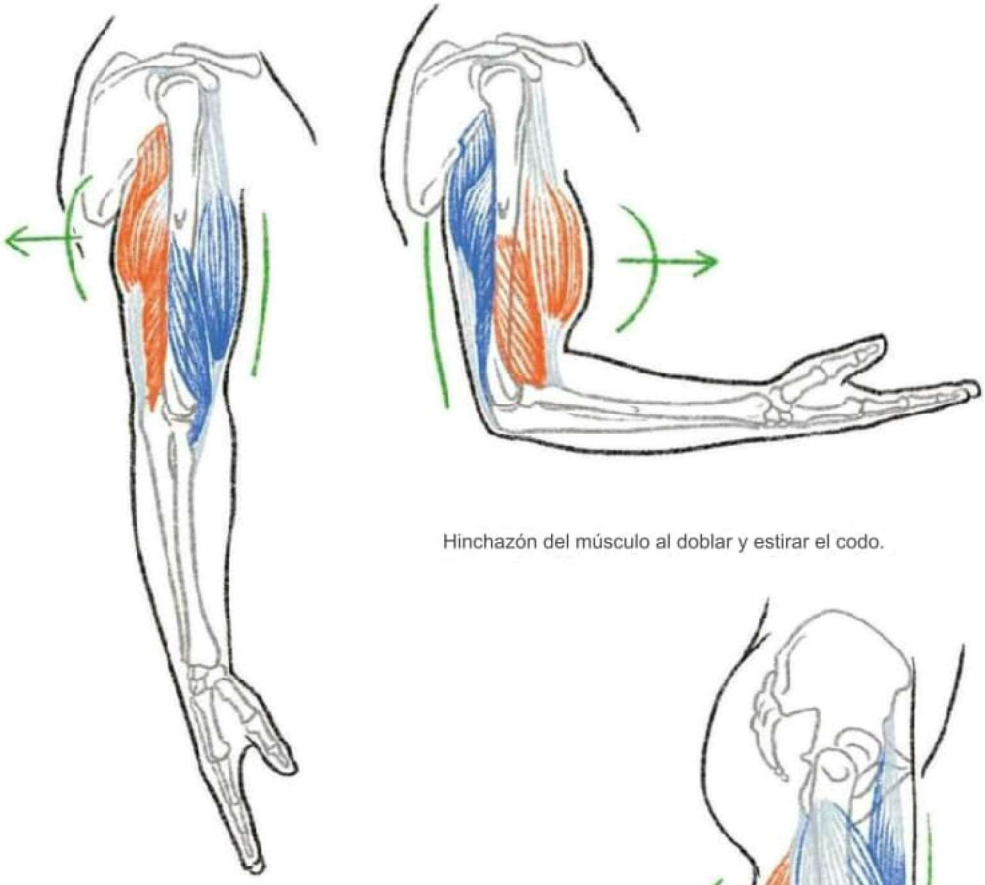

Hinchazón del músculo al doblar y estirar el codo.

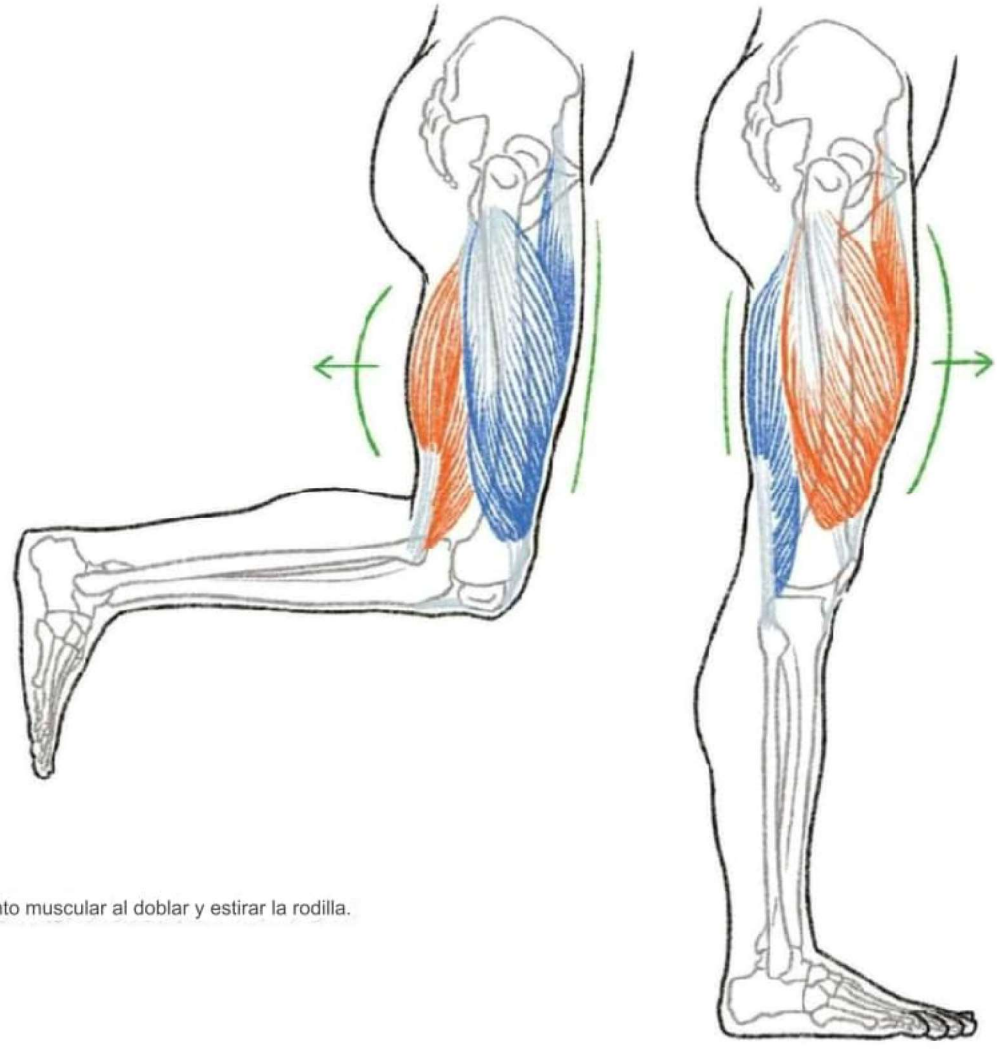

Abultamiento muscular al doblar y estirar la rodilla.

Cuando doblas y enderezas una articulación, tiendes a concentrarte en el lado donde los músculos sobresalen, pero también es una buena idea prestar atención al lado opuesto, donde los músculos se estiran. Si tienes en cuenta el lado abultado y el lado estirado como conjunto, conseguirás una expresión más natural.

Cómo capturar contornos en zigzag y formas estilizadas

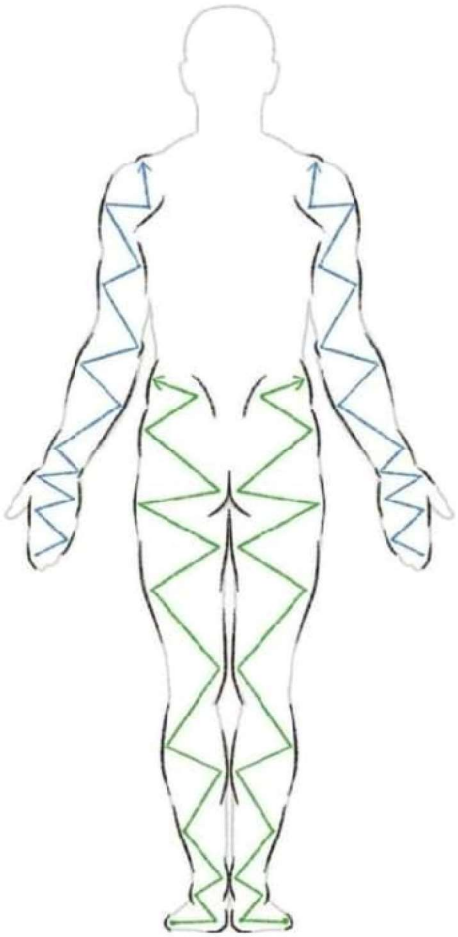

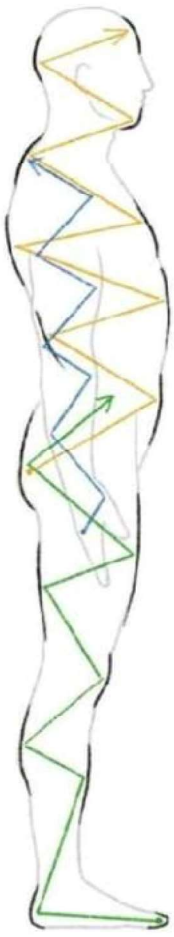

Los contornos de las extremidades suelen estar escalonados. Trazar los bultos de músculos y huesos en forma de zigzag hace que sea más fácil verlos en el contorno.

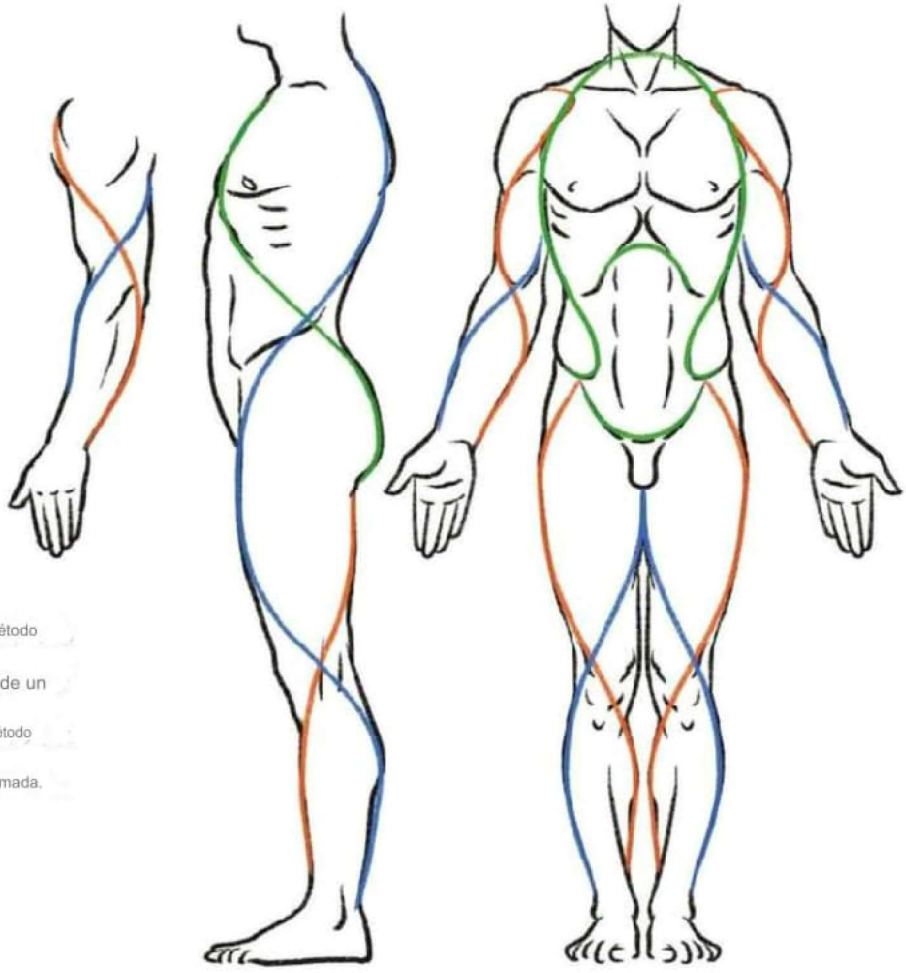

Además del zigzag, también existe un método simplificado. Este método utiliza una curva en forma de S para capturar el contorno de un contorno al contorno opuesto. Este método es más conveniente que el método en zigzag para capturar los altibajos del músculo de manera aproximada.

límite entre músculo y tendón

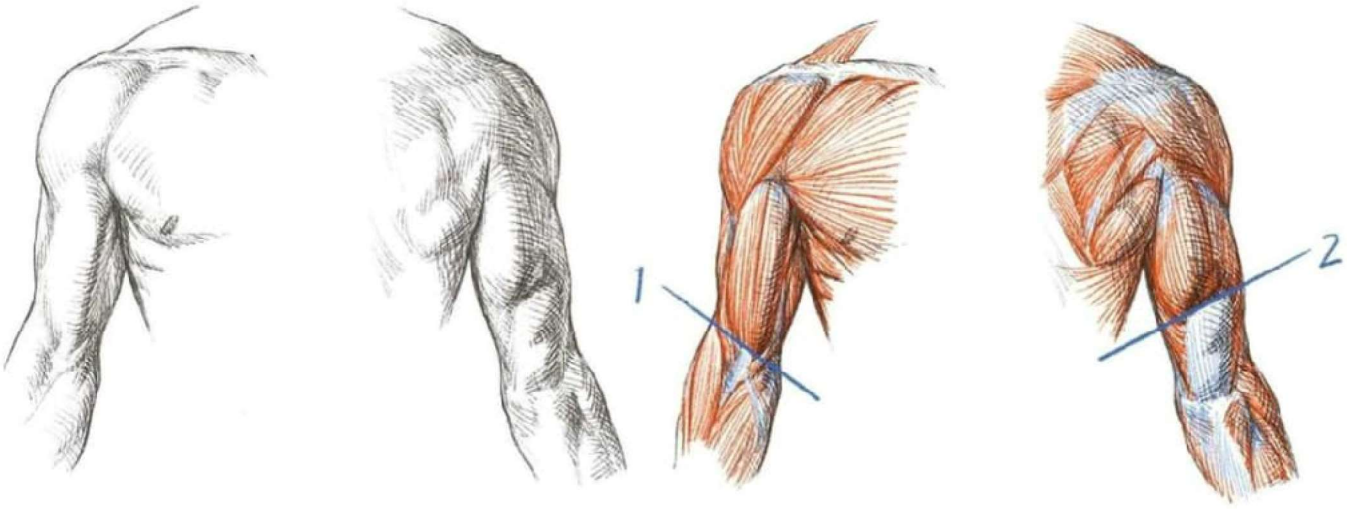

Paso 1: límite músculo-tendón del bíceps braquial

músculo-tendón del tríceps braquial

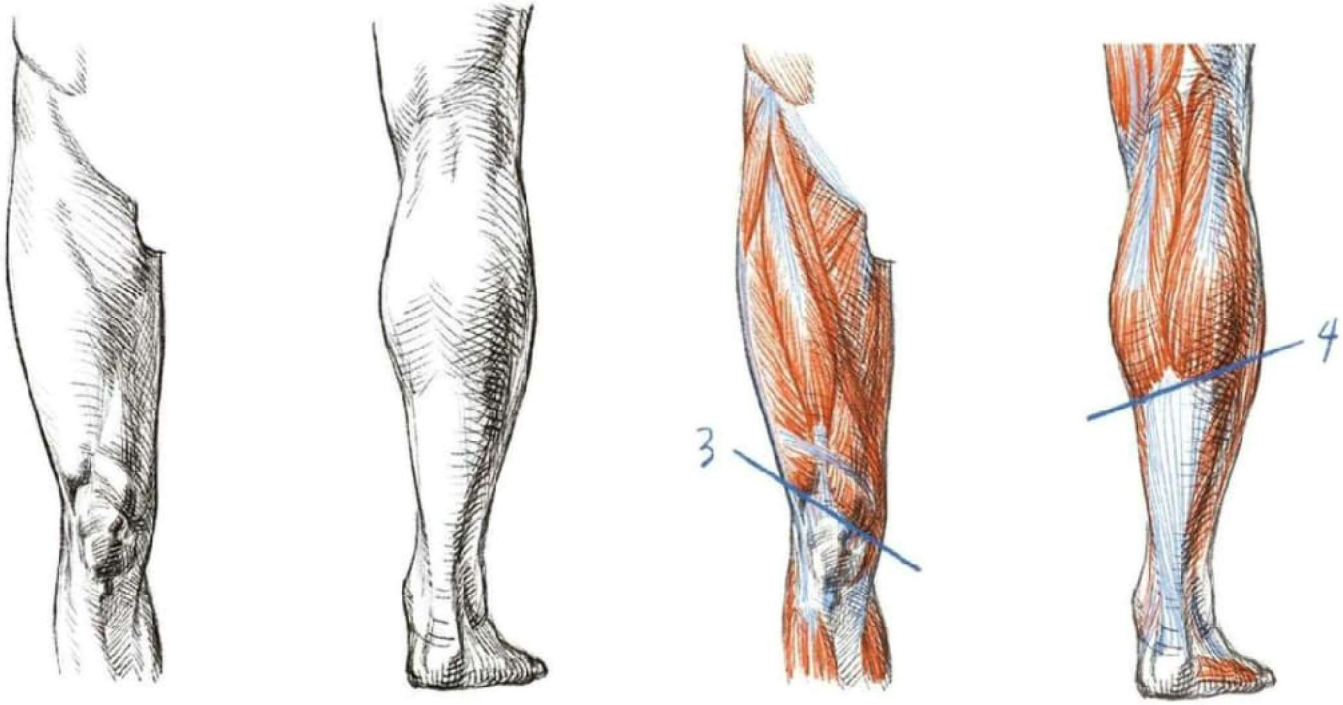

3: Límite músculo-tendón entre vasto medial y vasto lateral

musculotendinoso del músculo gastrocnemio

Los elementos que conforman la forma externa del cuerpo humano incluyen protuberancias óseas, surcos entre músculos y protuberancias de grasa. Además, se pueden escalonar los límites músculo-tendinosos de los músculos grandes de las extremidades cerca de la superficie del cuerpo. Estos límites a menudo tienen una pendiente alta hacia el exterior (línea azul).

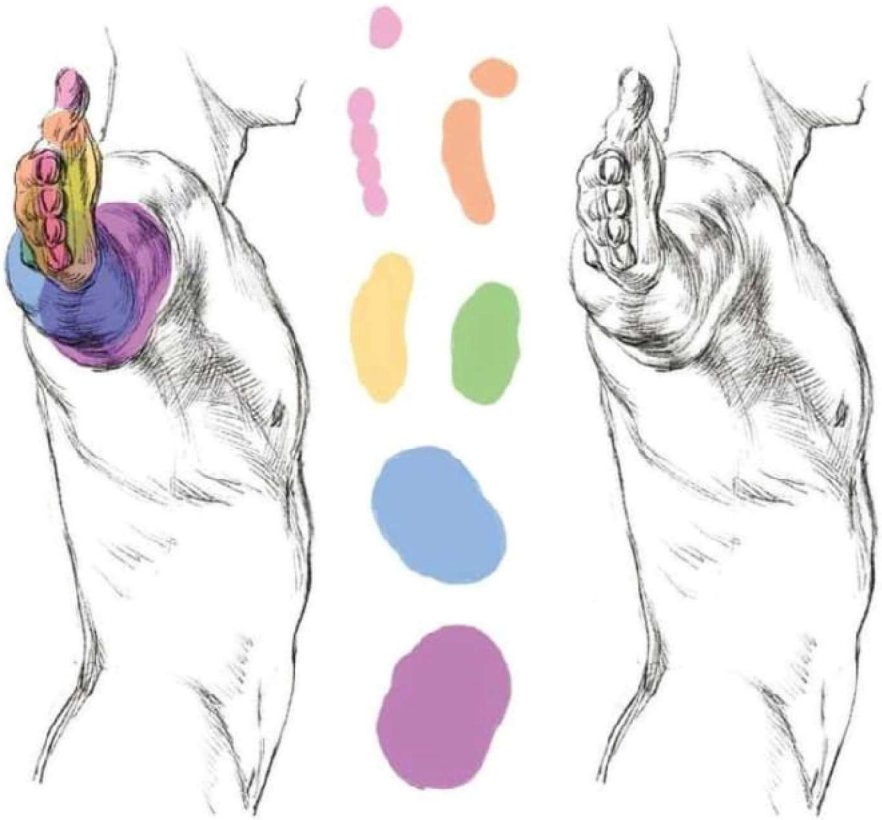

Miradores y cortes transversales

con fuerte escorzo

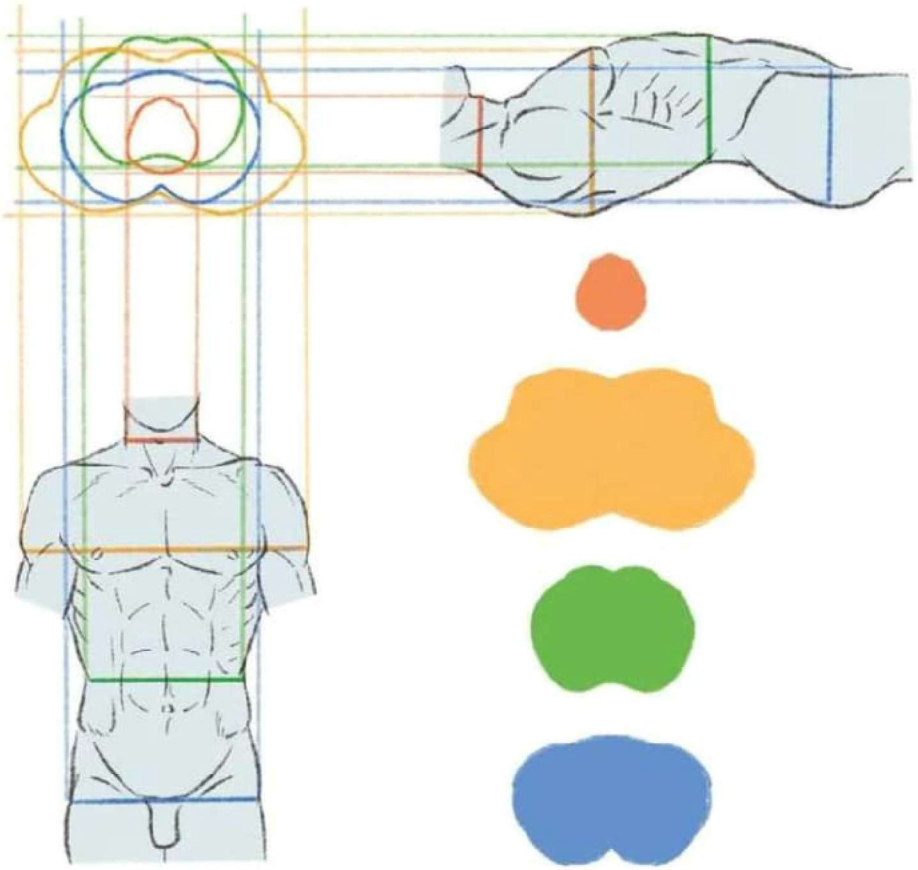

Un método para derivar una sección transversal a partir de un diagrama de tres vistas. Combinando las vistas frontal y lateral, puedes dibujar una sección transversal aproximada.

Las vistas en sección transversal presentadas en las páginas 39 a 41 se pueden utilizar para comprobar la aparición de métodos de escorzo (inclinaciones, ganchos, etc.). Para crear una sección transversal de cualquier altura, es mejor combinar y derivar los diagramas de tres vistas presentados en las páginas 24 y 25.

pómulo Kyoukotsu

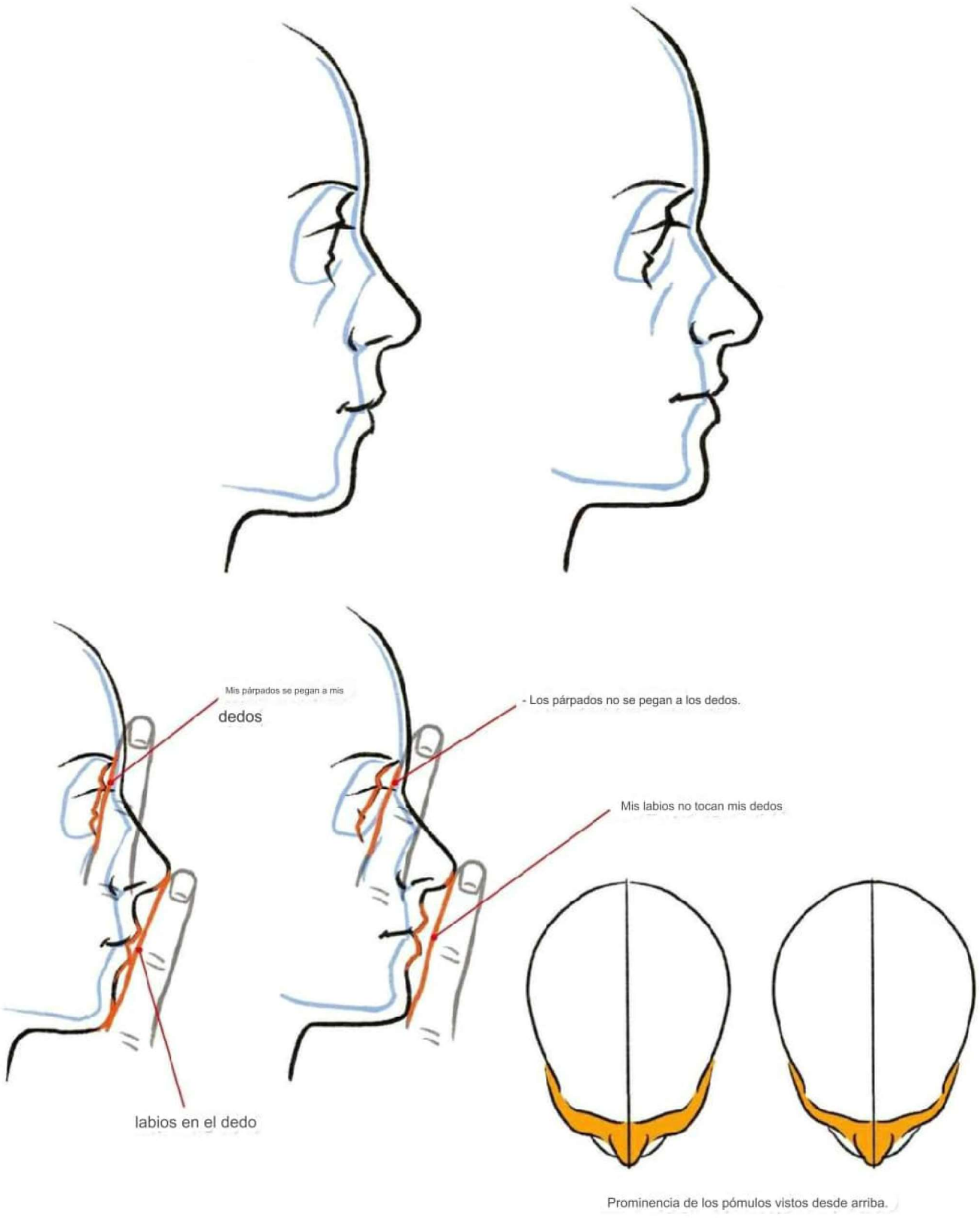

Prominencia de los pómulos vistos desde arriba.

Coloque su dedo índice en su mejilla y ceja. Si su dedo toca su párpado, sus pómulos se ubican hacia adelante. Coloque su dedo índice en la punta de su barbilla y nariz, y si su dedo toca sus labios, sus dientes frontales estarán colocados hacia adelante. El lado izquierdo de la figura anterior es más común entre los asiáticos y el lado derecho es más común entre los europeos. Estas diferencias individuales son pistas para observar la morfología y no son indicadores de discriminación racial ni de belleza o atractivo.

variaciones de la nariz

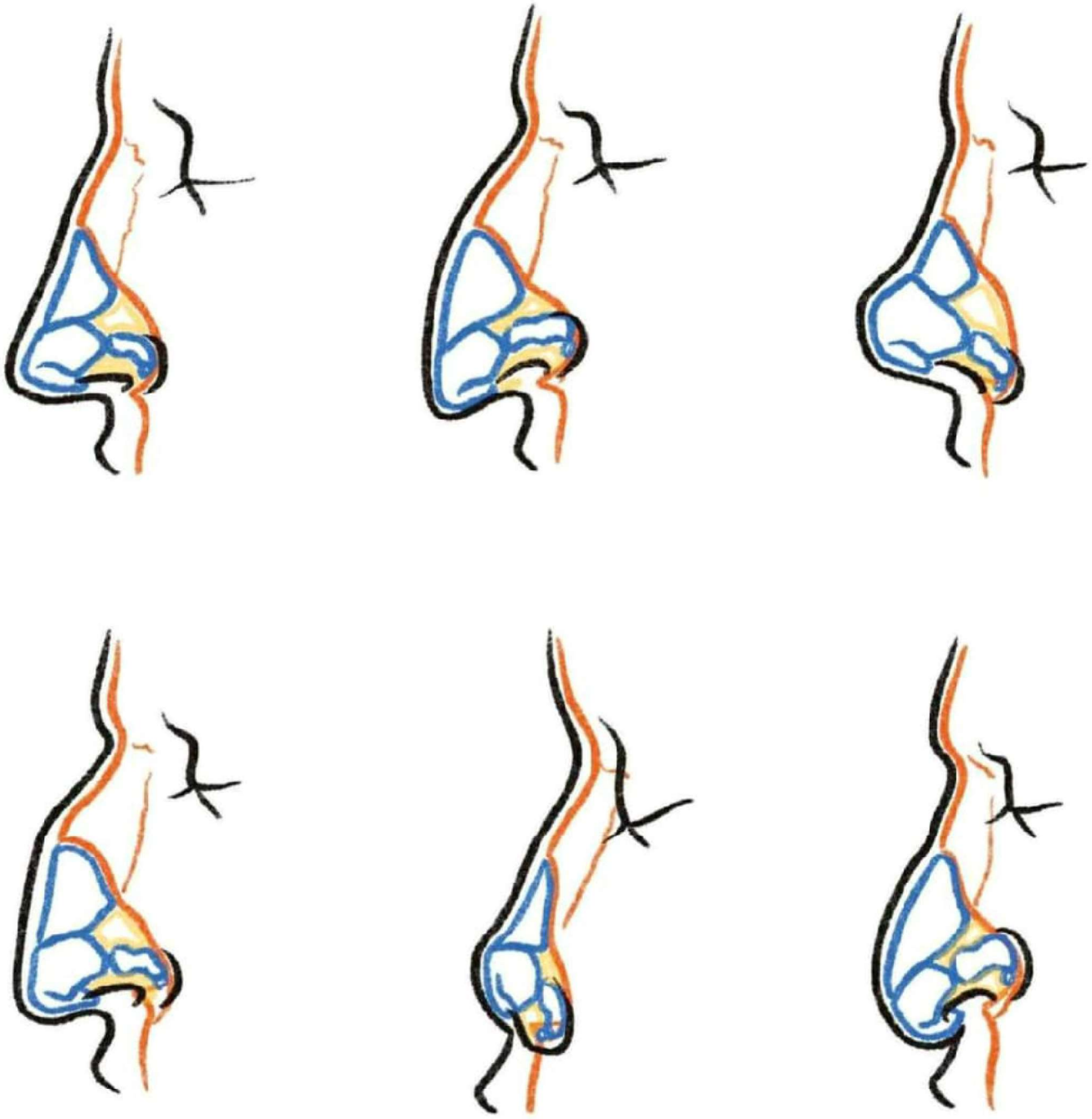

Washibana Shishibana Las

variaciones en las formas de la nariz, como la "nariz aguileña" y la "nariz de león" (nariz de dango), han sido la esencia de la creación de personajes desde la antigüedad.

La forma cambia principalmente dependiendo de si la curva del dorso nasal (puente de la nariz) está dirigida hacia adelante o hacia atrás, y si las fosas nasales están dirigidas hacia abajo o hacia arriba. Se agregó esqueleto al análisis morfológico de Paul Topinal.

Codificación de colores Rojo: esqueleto alrededor de la nariz, azul: cartílago nasal, amarillo: tejido conectivo que se rellena entre los cartílagos

※ Paul TOPINARD (1830-1911) antropólogo francés.

dentición

shiretsu

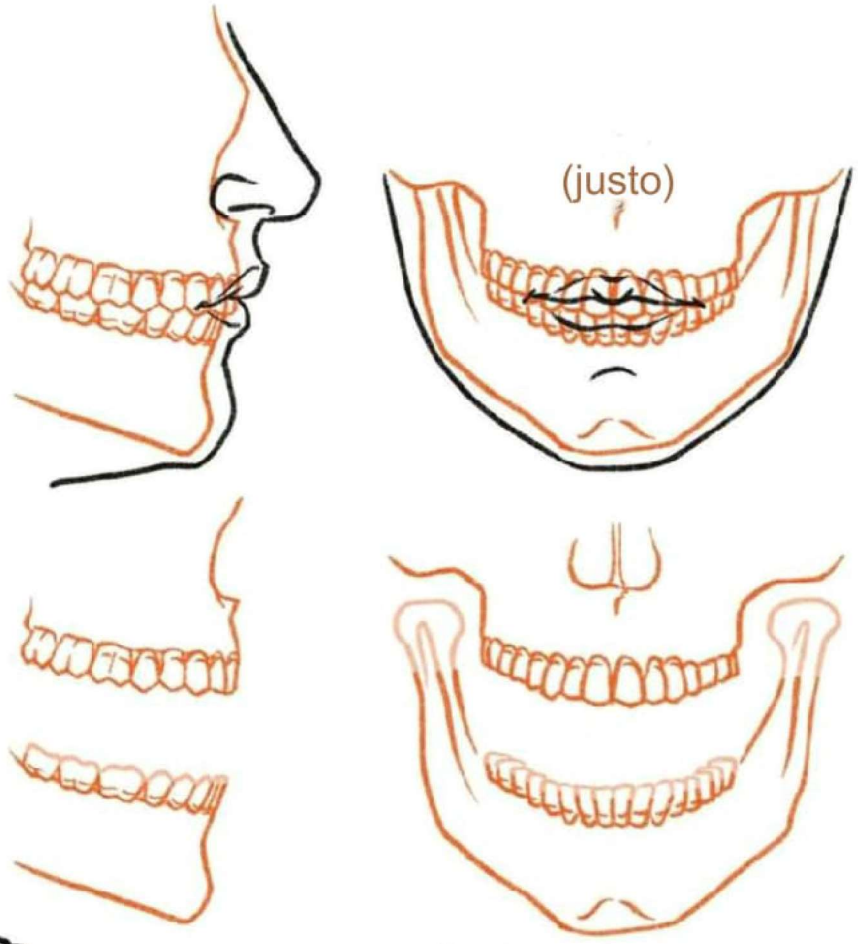

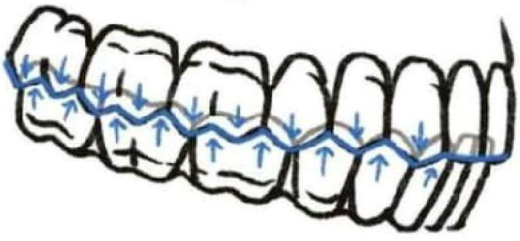

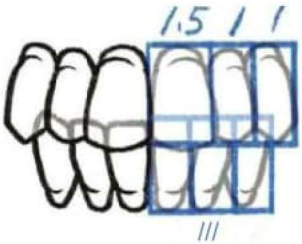

Fila superior: relación posicional entre los dientes y la superficie corporal.

Sección del medio mandíbula superior e inferior

Kookou Abajo

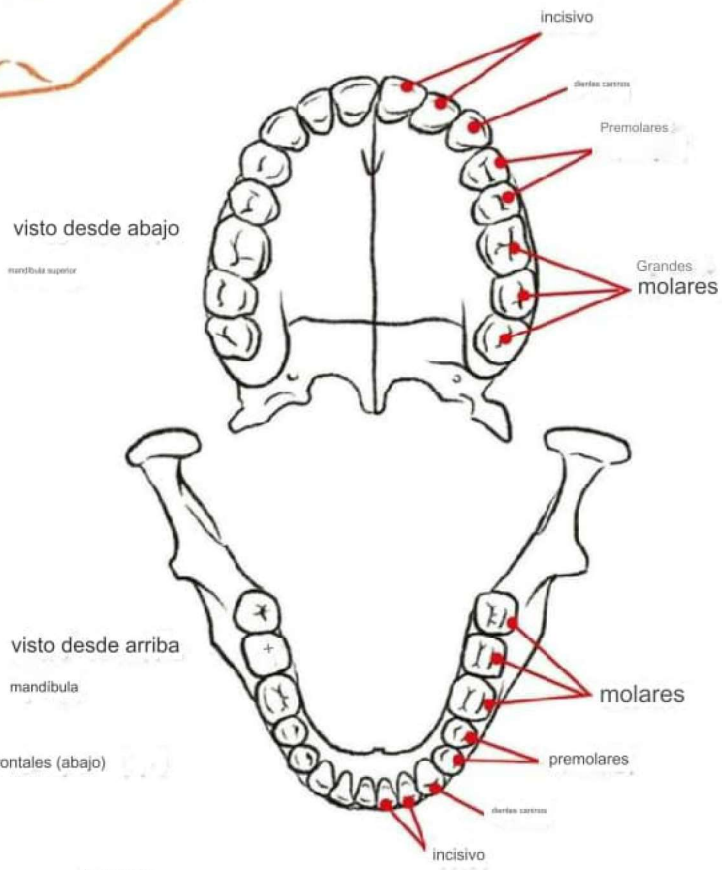

a la izquierda: Diagrama de oclusión (arriba) y proporciones aproximadas de los dientes frontales (abajo)

Los adultos suelen

tener ocho dientes en un lado y un total de 32 dientes en la parte superior e inferior. Por lo general, están dispuestas en forma

de herradura y las personas con mandíbulas pequeñas pueden no tener muelas del juicio o tener dientes dobles.

En oclusión, los dientes superiores cubren

los inferiores y las protuberancias de los dientes posteriores se alternan. El borde inferior de los incisivos superiores está más bajo que el labio, por lo que si te miras en

el espejo y abres ligeramente la boca, podrás ver los dientes frontales superiores. *La

forma de la pezuña de un caballo.

músculo esternocleidomastoideo

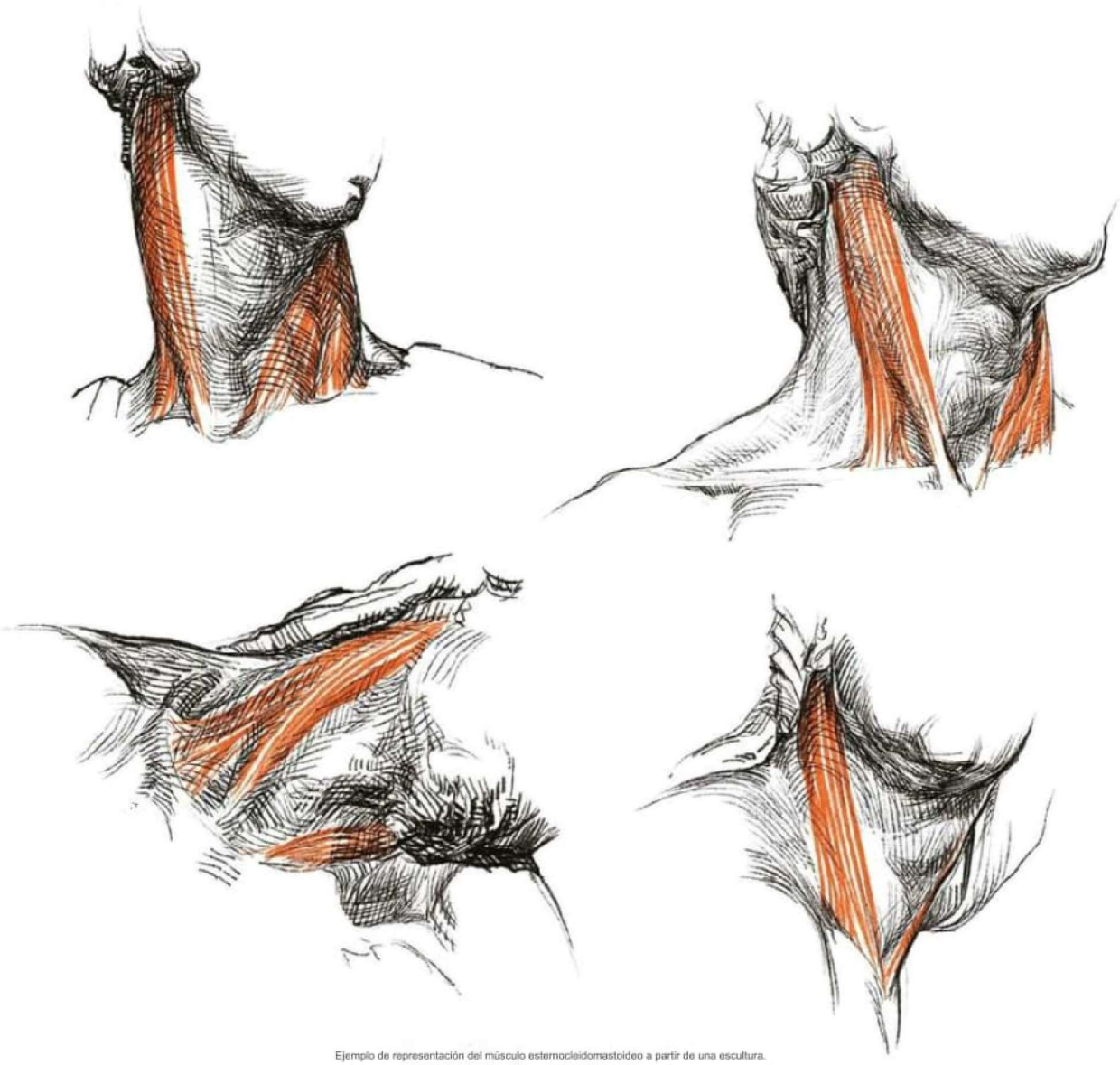

Ejemplo de representación del músculo esternocleidomastoideo a partir de una escultura.

Músculo esternocleidomastoideo al mirar hacia arriba:

adherido a la fascia que rodea la glándula parótida.

inclinarse hacia arriba.

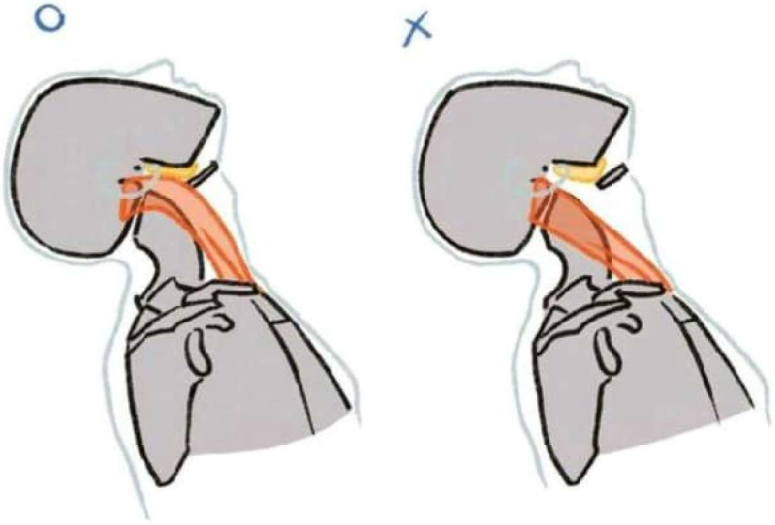

Uno de los músculos más expresivos del cuello es el músculo esternocleidomastoideo. Estos músculos afectan varios movimientos del cuello y afectan su forma externa de diversas maneras.

del cuello

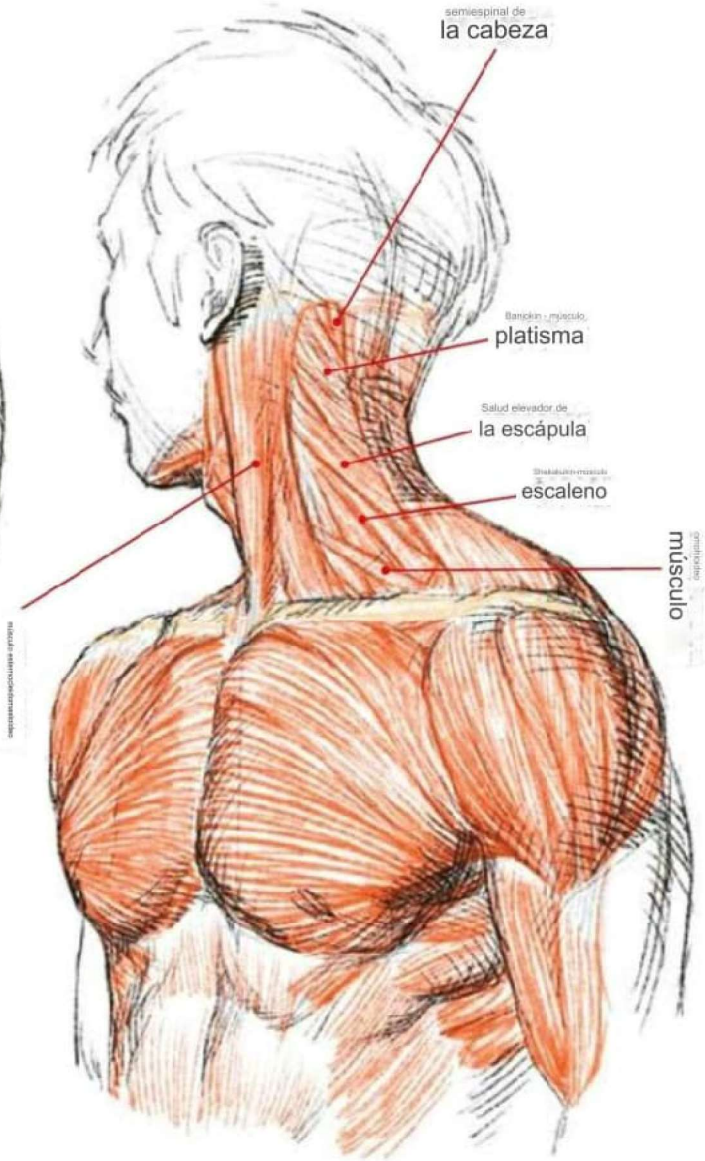

La estructura del cuello es más fina que la del pecho y los hombros. Primero, revise el músculo esternocleidomastoideo, que va desde la línea media del cuello hasta detrás de la oreja. Cuando se mira hacia la derecha, el músculo esternocleidomastoideo izquierdo corre casi verticalmente cuando se ve de frente.

Doblar

y enderezar el cuello.

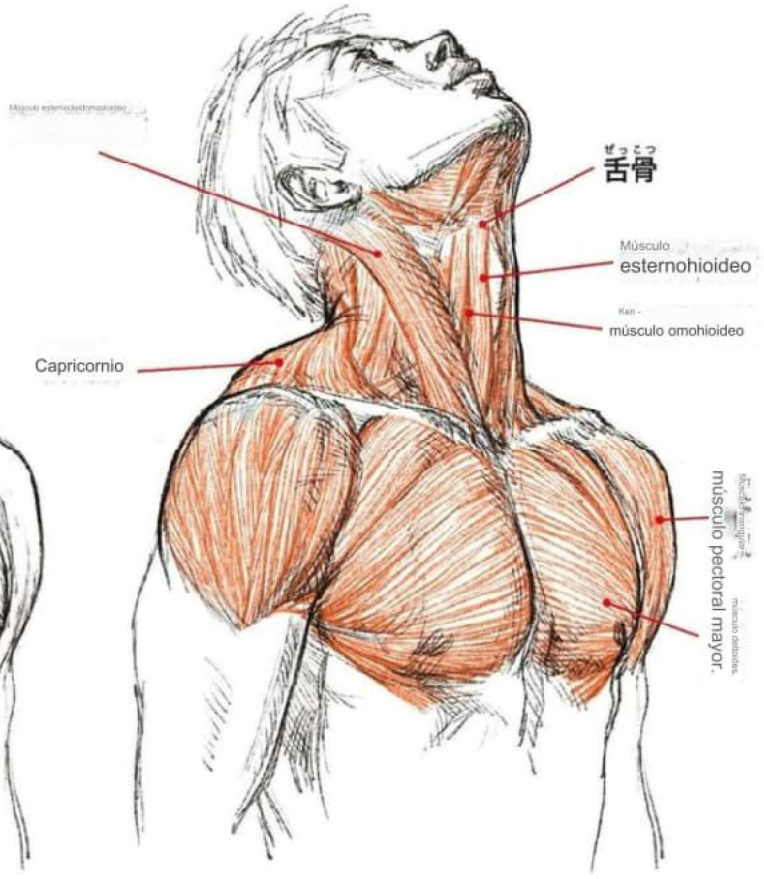

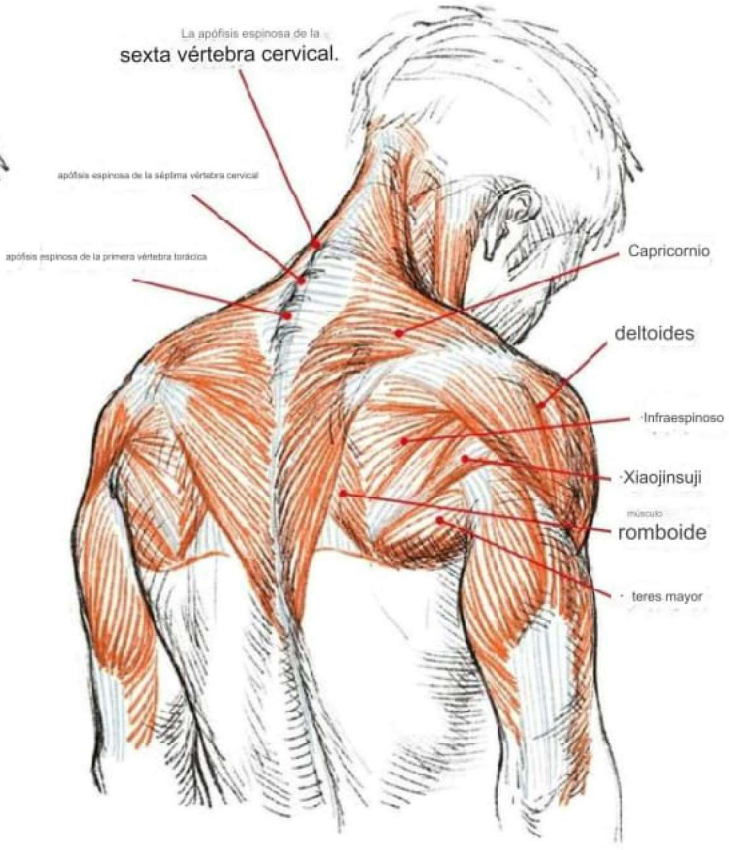

Cuando miras hacia arriba, la parte frontal de tu cuello se vuelve más larga y tu mandíbula inferior se tira hacia abajo, abriendo ligeramente la boca. Cuando miras hacia abajo, la nuca se vuelve la más larga y las apófisis espinosas desde la sexta vértebra cervical hasta la primera vértebra torácica son prominentes.

Origen del

nombre esternón

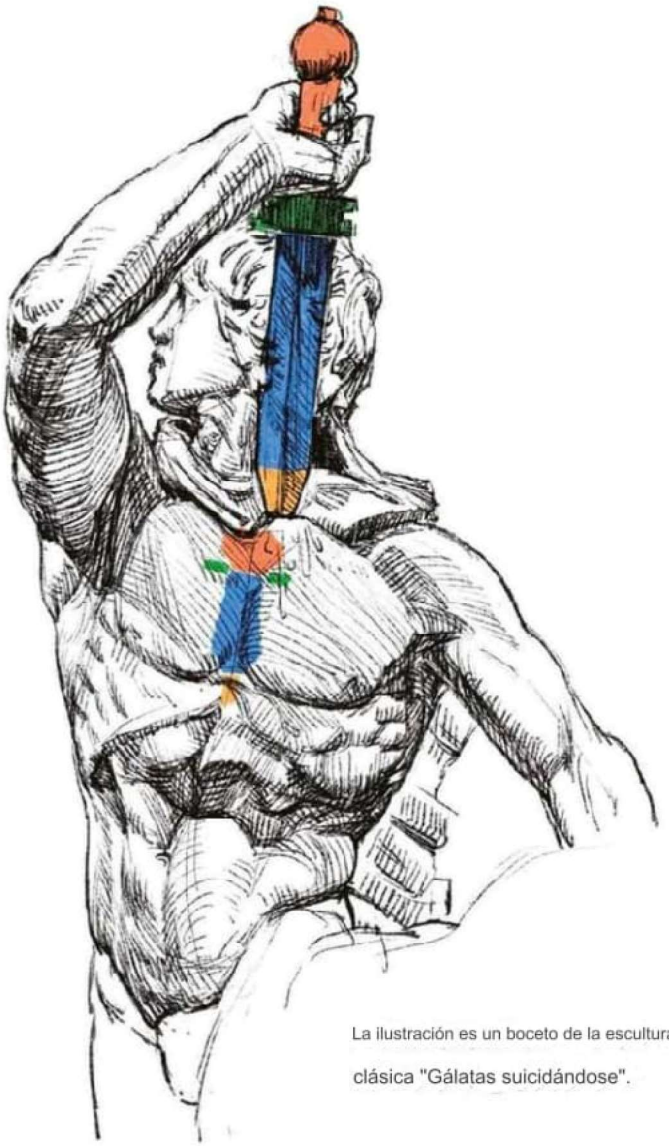

La ilustración es un boceto de la escultura clásica "Gálatas suicidándose".

【lado】 【Frente】

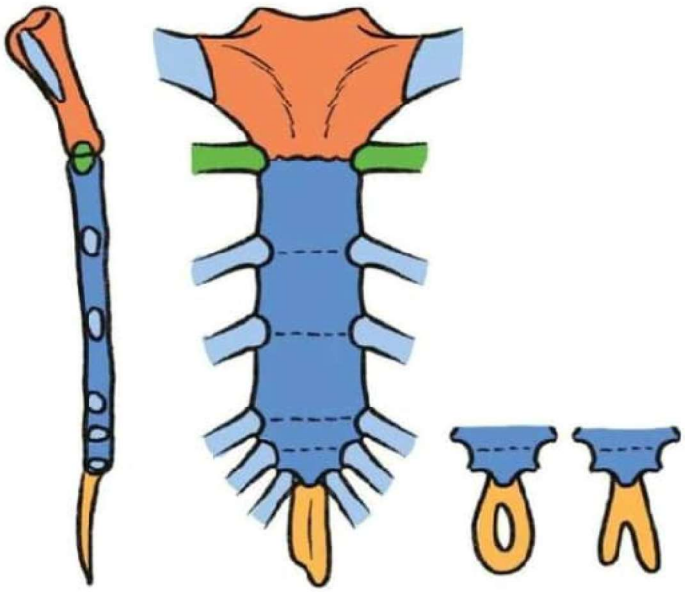

Kenjotokki La apófisis xifoides (amarilla) tiene variaciones.

Los antiguos griegos pensaban que el esternón era una daga y le dieron un nombre a esa parte. Una persona moderna podría haberlo considerado una "corbata corta". "Mítate" es la base para comprender las formas y, una vez que lo memorizas, es difícil olvidarlo.

Codificación de colores Rojo: manubrio esternal (rāhisu), Verde: segundo cartílago costal (tsuba), azul: cuerpo esternal (hoja), Amarillo: apófisis xifoides (hoja)

cofre del héroe

[Tiempo normal]

[Cuando respiras profundamente]

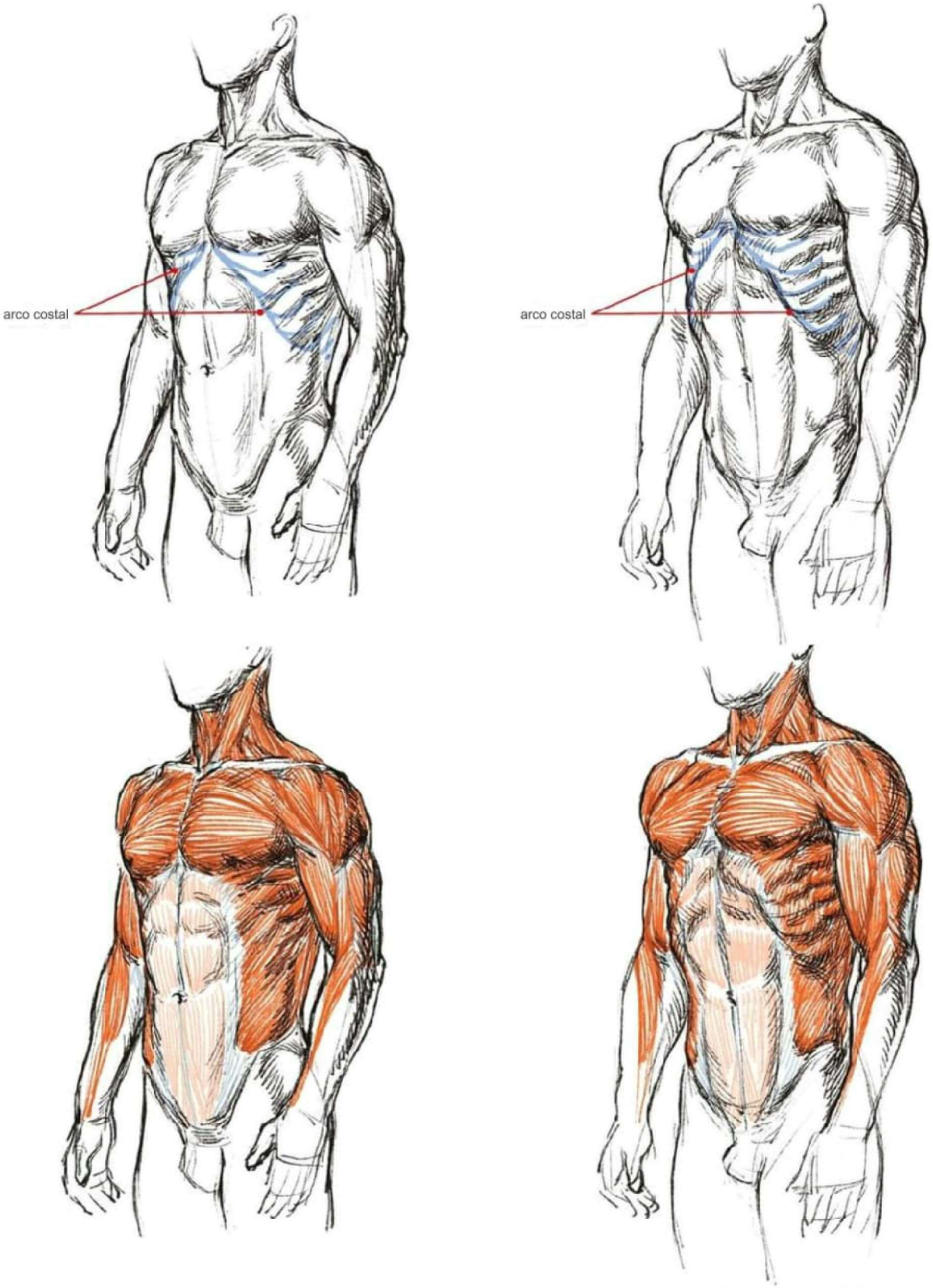

Desde esculturas griegas antiguas hasta héroes de cómics estadounidenses, hay muchos ejemplos de cofres que parecen estar respirando. Al inspirar por el pecho, las costillas se vuelven más horizontales, lo que facilita la observación de los arcos costales. Cuando inhalas, todo el pecho y los brazos se mueven hacia arriba, y la caja torácica se vuelve más ancha y profunda mientras disminuye en altura.

pecho femenino

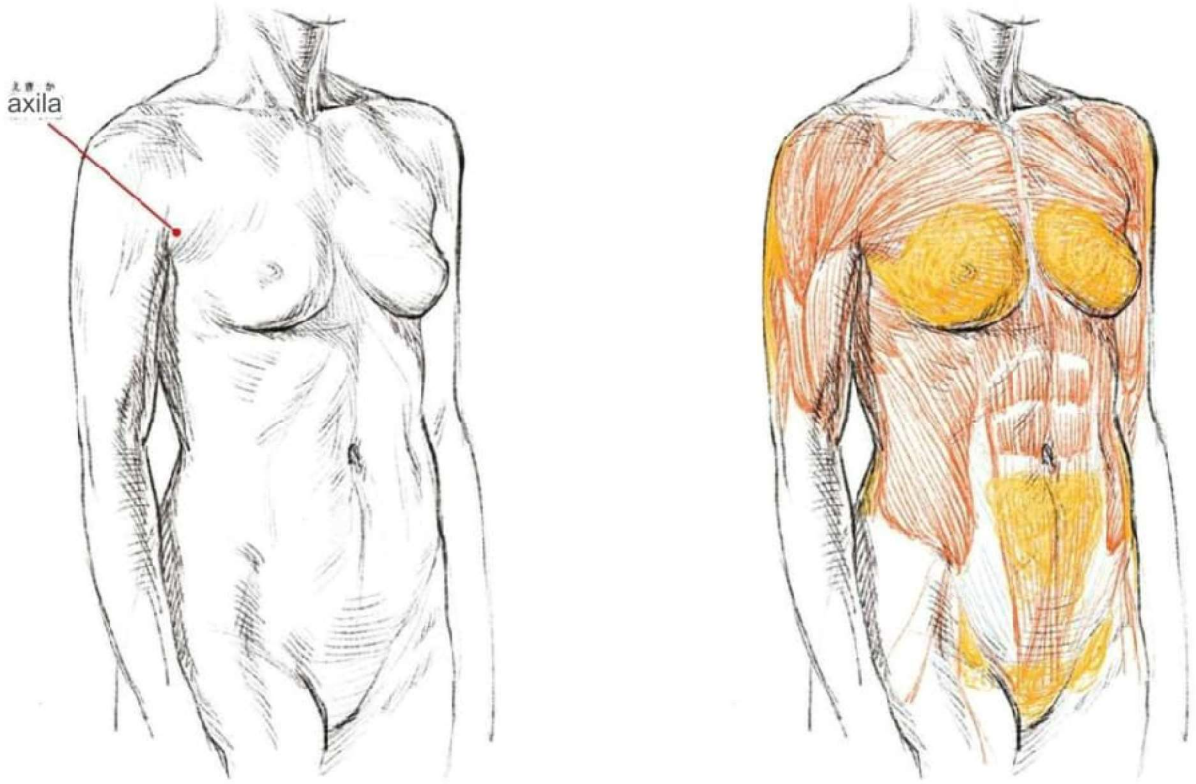

se desarrollan en el pecho de una mujer. Aunque existen diferencias individuales en tamaño, forma y ubicación, generalmente cubre la parte inferior del músculo pectoral mayor. El anillo posterior (cola axilar) se extiende hacia la axila.

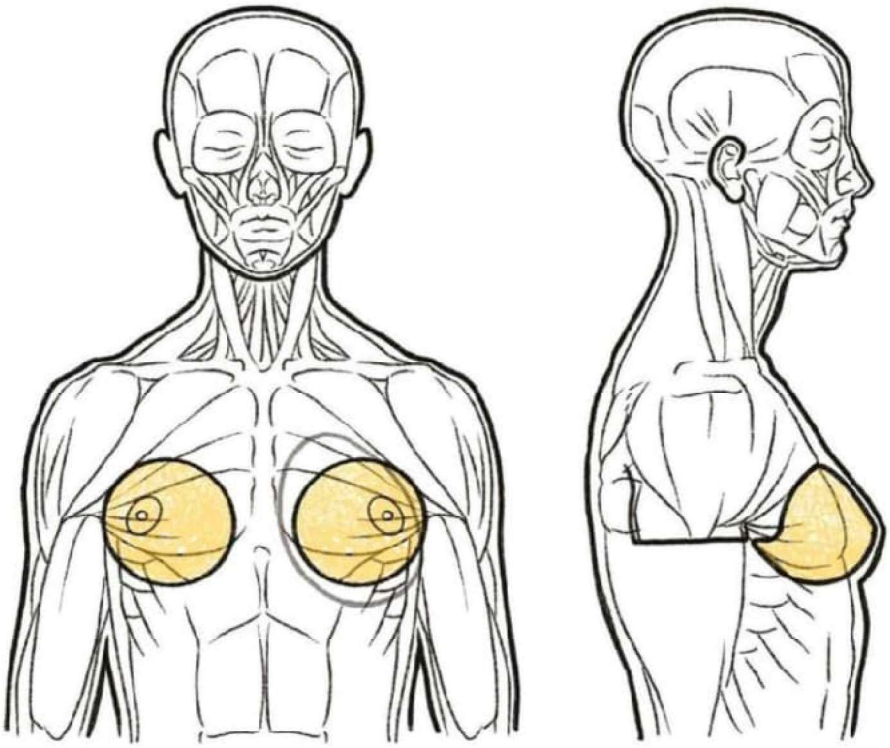

Ubicación aproximada de los senos de una mujer. La areola no es perfectamente redonda y, a menudo, tiene su lado exterior inclinado hacia abajo. En una persona bien desarrollada, el área se expande hacia la línea gris dibujada en el lado izquierdo del pecho en una vista frontal, con la parte principal sobresaliendo hacia adelante y cayendo.

arco romano

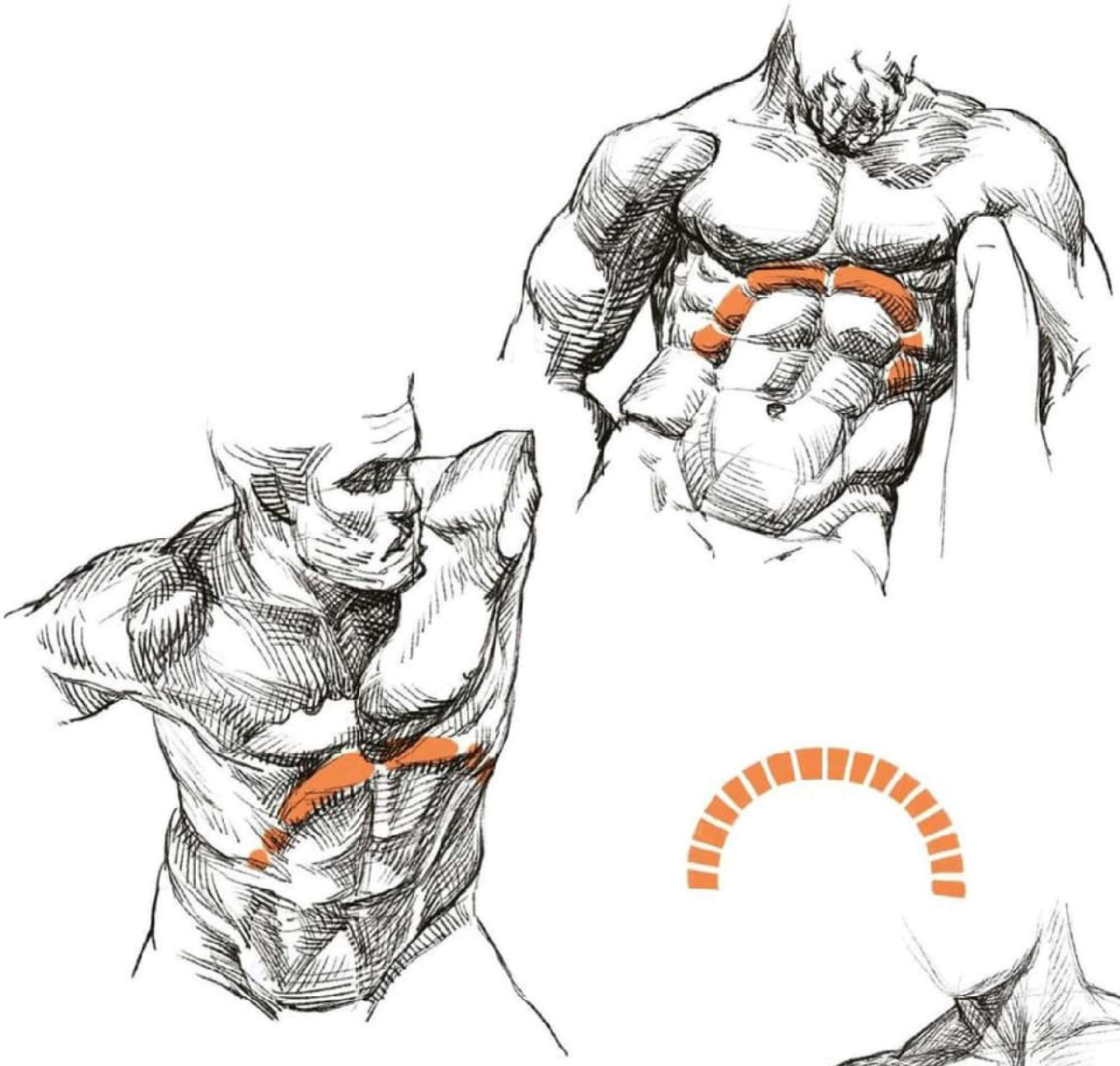

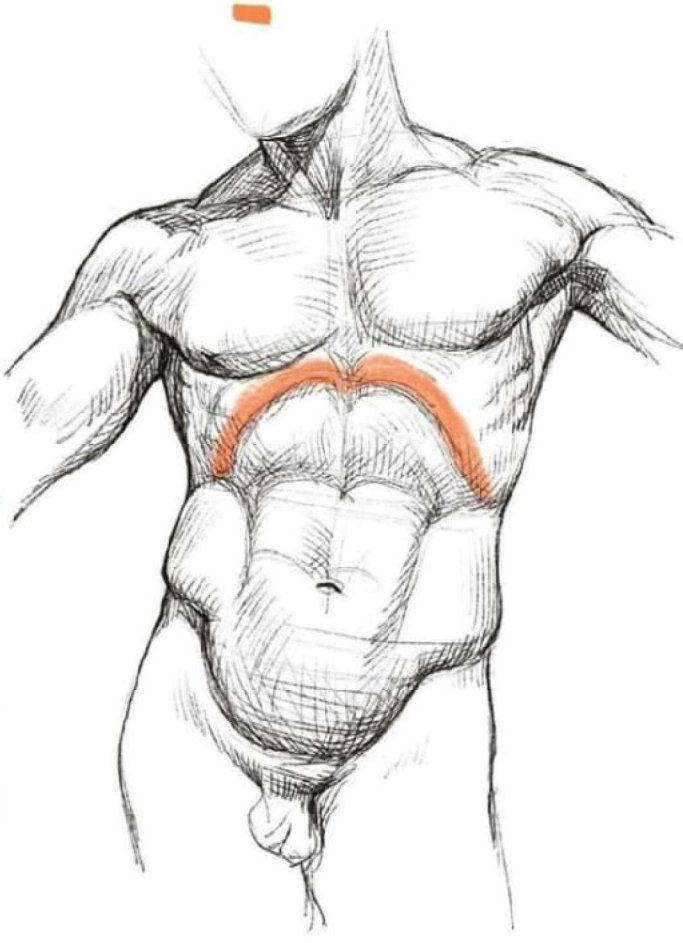

Muchas esculturas clásicas exageran los límites entre el pecho y el abdomen. Este bulto está formado por el primer vientre muscular del músculo recto abdominal y los arcos costales. Comúnmente se le llama "arco romano" debido a su estructura arqueada hecha de piedras y ladrillos y su parecido con la forma de un arco.

*El arco es una viga curva. En Roma se utilizaban habitualmente arcos de medio punto.

del recto abdominal y posición del ombligo

Una línea que pasa por el primer dibujo del tendón.

Sigue el arco costal en la línea media y se curva horizontalmente alrededor del plexo solar. Forma el borde inferior del llamado arco romano (ver página 72).

Una línea que pasa por el segundo dibujo del tendón.

Traza las décimas costillas izquierda y derecha de forma horizontal, formando una curva ligeramente hacia arriba.

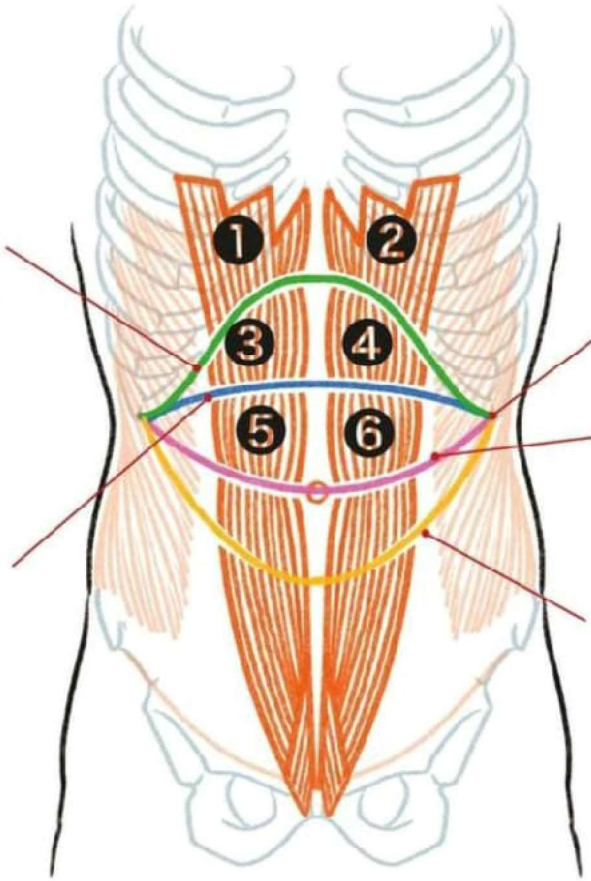

décima costilla

Línea que pasa por el tercer dibujo del tendón.

Una curva descendente desde la décima costilla a la izquierda y a la derecha. Hay un ombligo en la línea media.

Línea que pasa por el dibujo del cuarto tendón.

Una curva descendente más pronunciada desde la décima costilla a la izquierda y a la derecha que el ombligo. Suele ser un dibujo incompleto del tendón que sólo llega hasta la mitad y algunas personas no lo tienen.

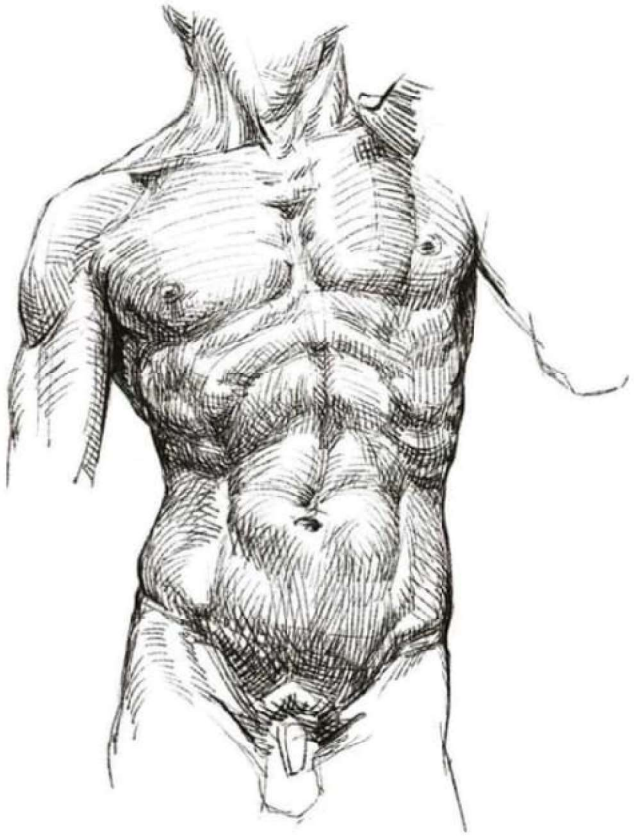

Existe una guía aproximada de la ubicación y la forma del tendón intermedio (dibujo del tendón) que divide el músculo recto del abdomen en un paquete de seis.

Una vez que memorices esta pauta, podrás distinguir las ondulaciones de la parte frontal de tu abdomen, y también podrás lidiar con las diferencias de altura entre los lados izquierdo y derecho.

Cómo capturar un abdomen torcido

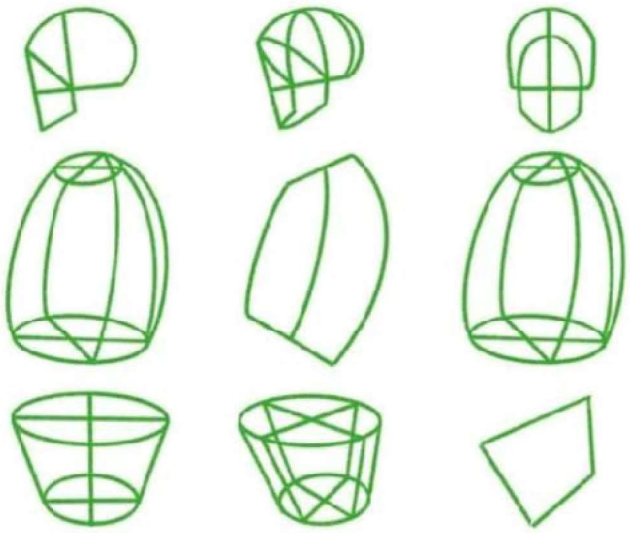

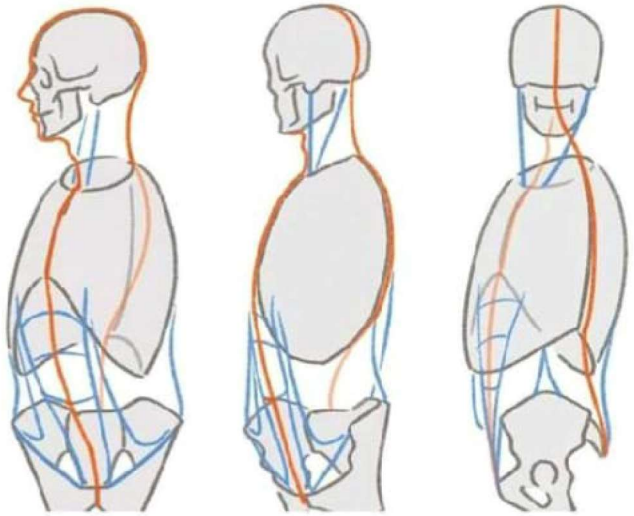

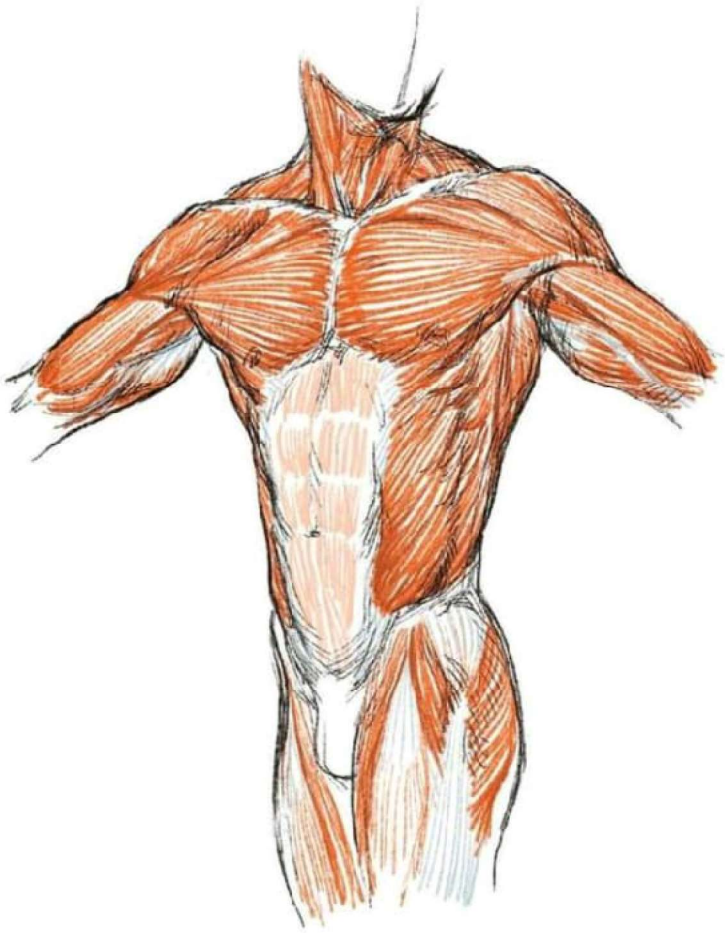

La rotación del torso se puede entender fácilmente comprendiendo los cambios en la posición de los vasos óseos (cráneo, tórax y pelvis). Cada contenedor óseo puede girar hasta 45 grados. Una vez que haya capturado cada posición, conecte los espacios para crear una impresión natural.

de los músculos axilares

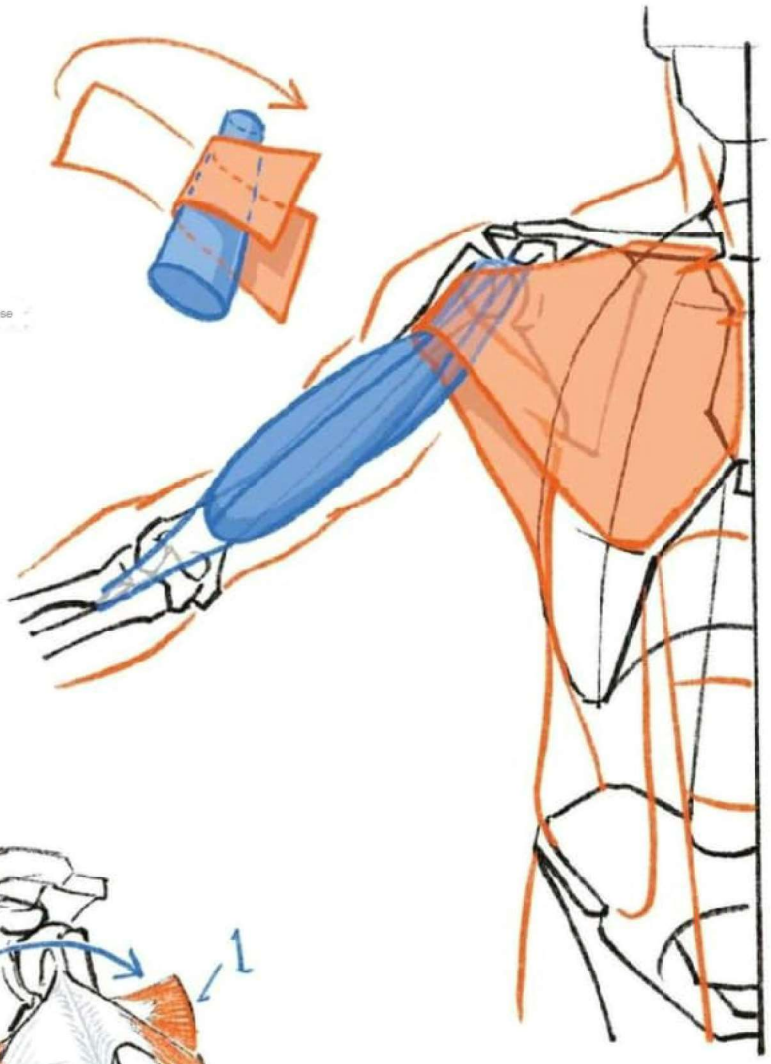

Una forma sencilla de comprender la ubicación de los músculos en la axila. Las franjas columnares que se muestran en azul están rodeadas por las franjas en forma de lámina que se muestran en rojo.

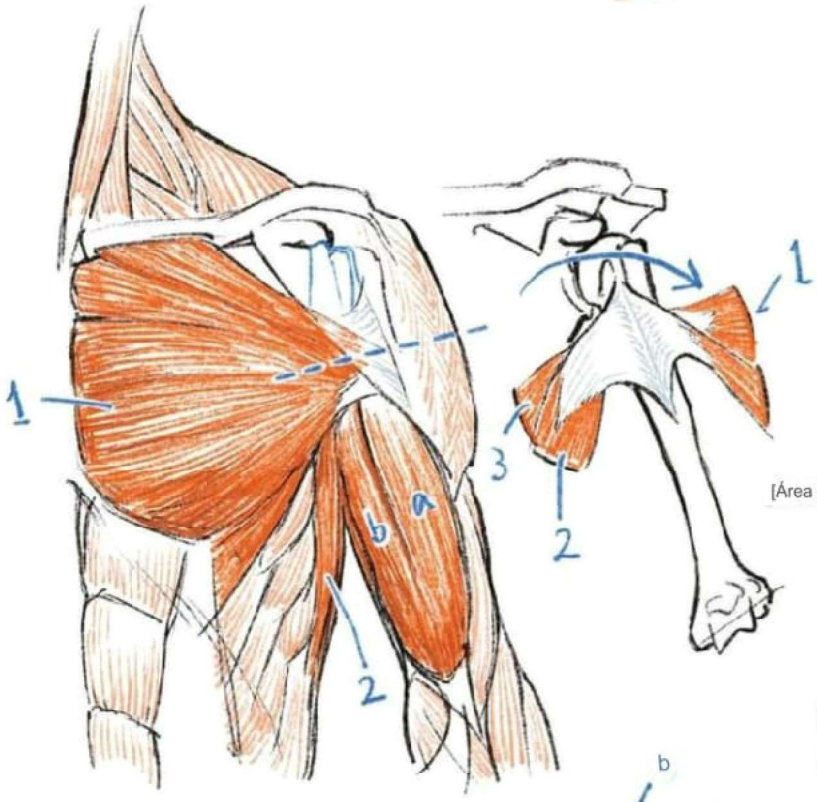

[Área de inserción del músculo axilar vista de frente]

Conceptos básicos 1: pectoral mayor, 2: dorsal ancho, 3: redondo mayor

A: Cabeza larga del bíceps braquial.

Jowan Nitokintanto Ukowankin

b: Cabeza corta del bíceps braquial y del músculo coracobraquial.

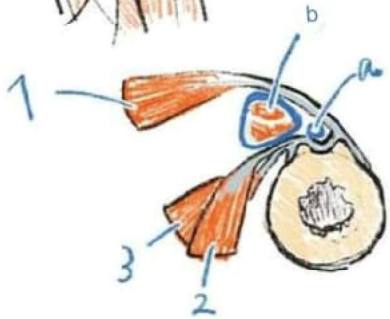

[Sección transversal de la línea de puntos vista desde abajo]

La disposición de los músculos en el lado lateral de la axila es compleja y difícil de recordar, pero puede entenderse fácilmente dibujando un diagrama esquemático. Los músculos que forman la placa torácica (pectoral mayor y pectoral menor) y los músculos que forman el triángulo invertido en la axila (latis dorsi y redondo mayor) envuelven el bíceps braquial y el braquial tori (uno de los músculos de la parte superior). brazo).

Cabeza larga

del tríceps

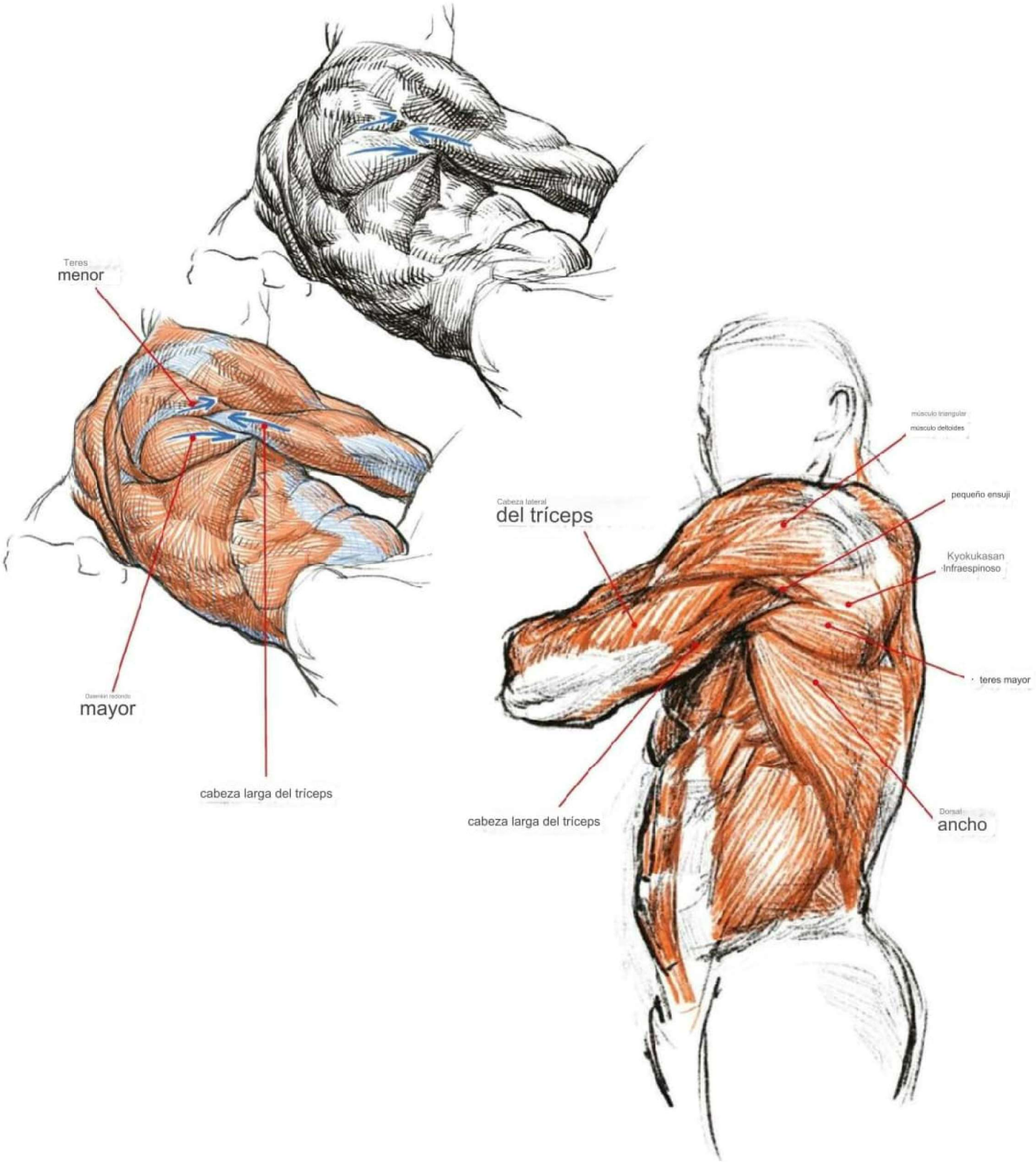

La ubicación indicada por la flecha es una de las ubicaciones donde la disposición de los músculos es un poco complicada y fácil de malinterpretar. La cabeza larga del músculo tríceps braquial encaja entre los músculos redondo menor y redondo mayor.

anterior

Modelo anatómico del siglo XVIII (por J-A, Houdon)

Corrección del mismo modelo en el siglo XXI (escrito por S. Eaton)

músculo serrato anterior, que forma la pared medial de la axila, comúnmente se denomina "músculo del boxeador". Como su nombre indica, se desarrolla en boxeadores y otros. Es anatómicamente preciso que los fascículos de los músculos inferiores (aproximadamente unidos a las costillas 6.ª a 9.ª) se irradien hacia el ángulo inferior de la escápula, pero a veces se representan paralelos en el arte clásico.

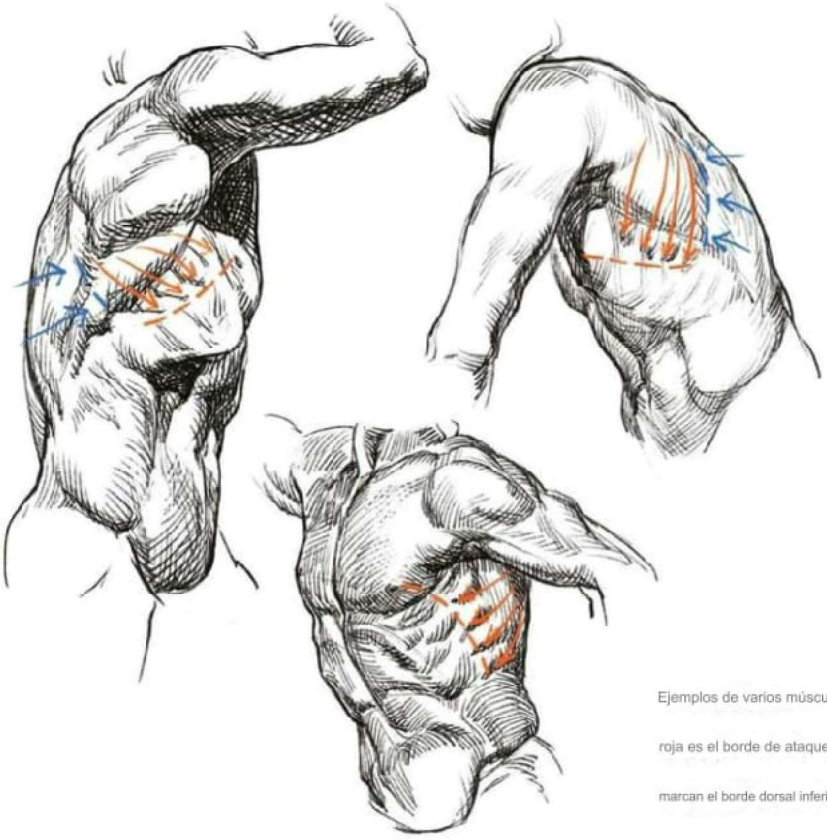

Ejemplos de varios músculos serratos anteriores en la escultura clásica. La línea de puntos roja es el borde de ataque trazado desde el pezón. La línea de puntos azul y la flecha azul marcan el borde dorsal inferior del músculo serrato anterior.

El borde anterior

del dorsal ancho

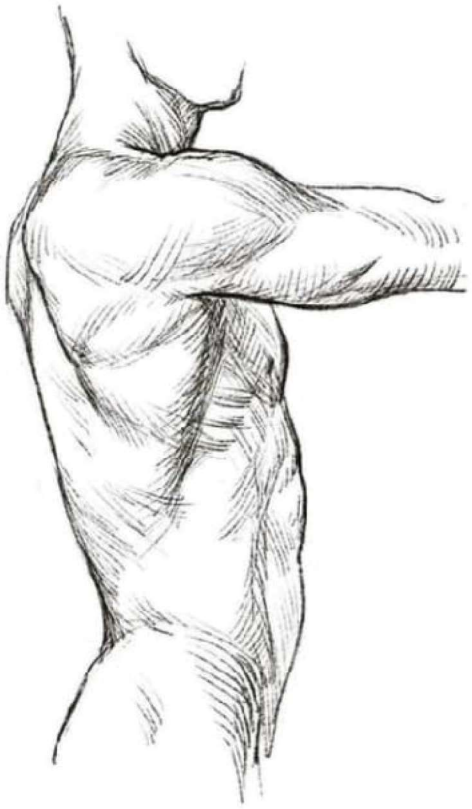

extiende tus brazos frente a ti

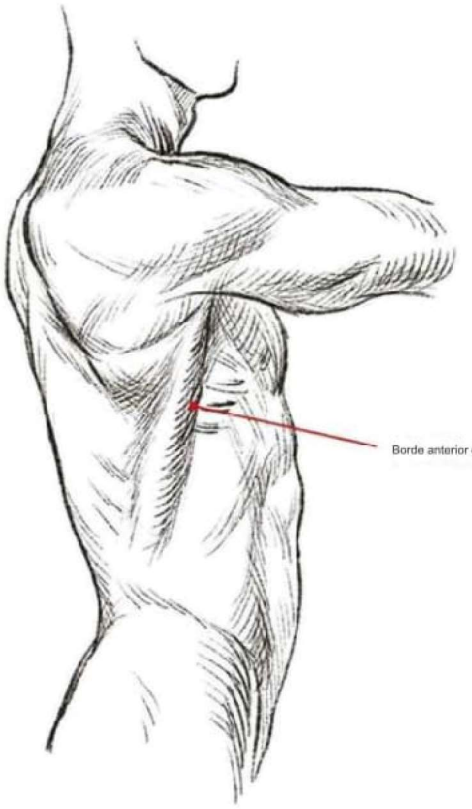

Baje todo el brazo mientras lo sostiene frente a usted.

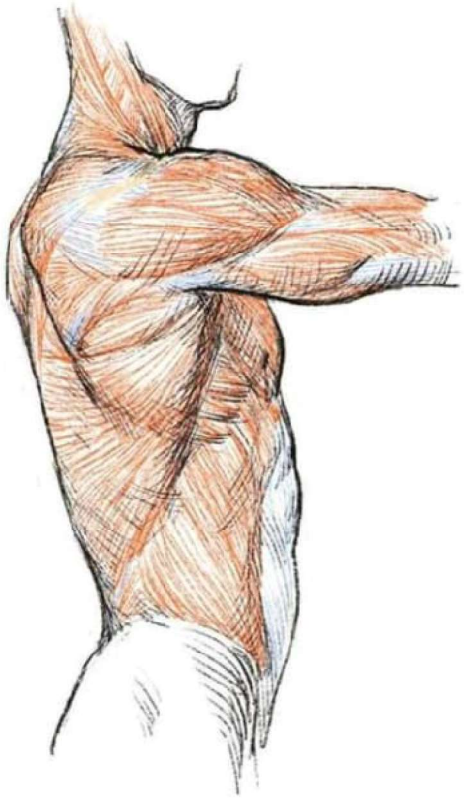

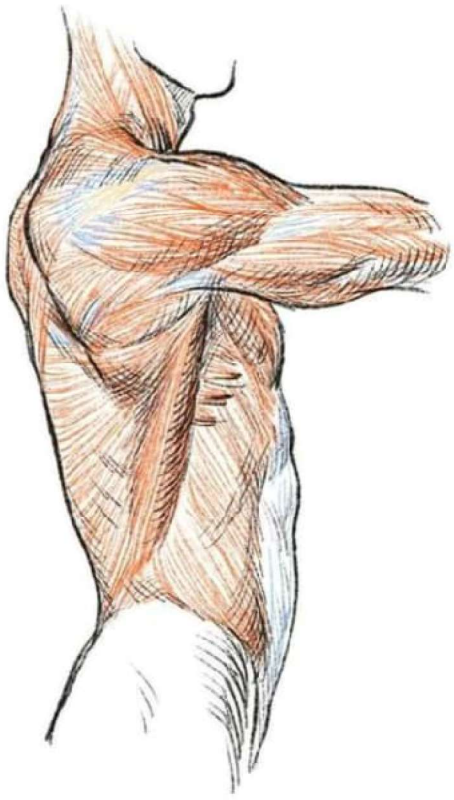

El punto de unión de las costillas (borde frontal) del músculo dorsal ancho produce una clara ondulación en el flanco cuando bajas el hombro desde una posición en la que el brazo está alejado del flanco. Esta ondulación suele aparecer cuando tiras de algo o pones una carga sobre tus hombros.

prominencia

del flanco

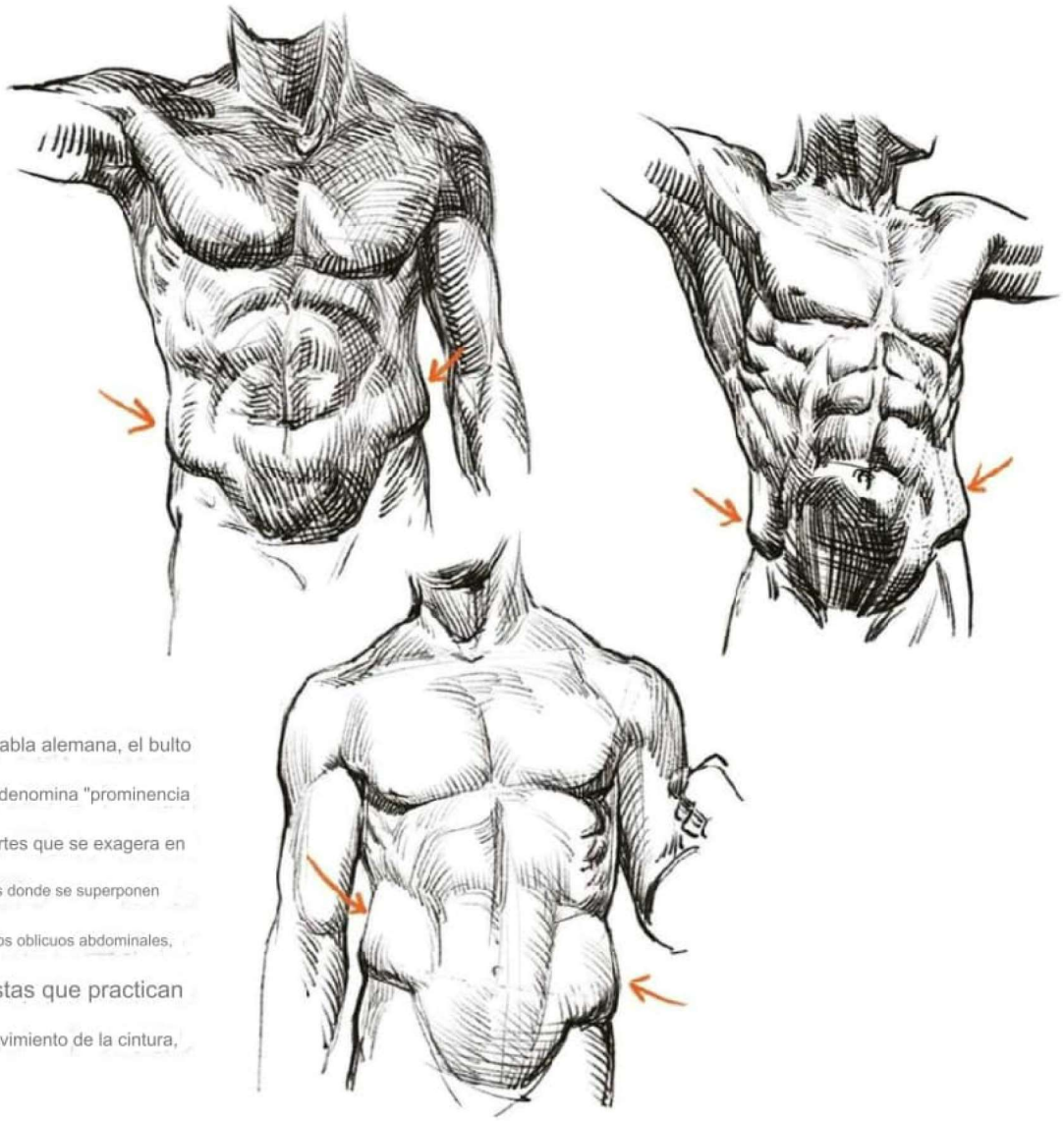

En los libros de anatomía de habla alemana, el bulto muscular en el flanco a veces se denomina "prominencia del flanco". Esta es una de las partes que se exagera en las obras de arte clásicas. Esta zona es donde se superponen los vientres musculares de los músculos oblicuos abdominales, y se desarrolla en deportistas que practican deportes que implican mucho movimiento de la cintura, como correr.

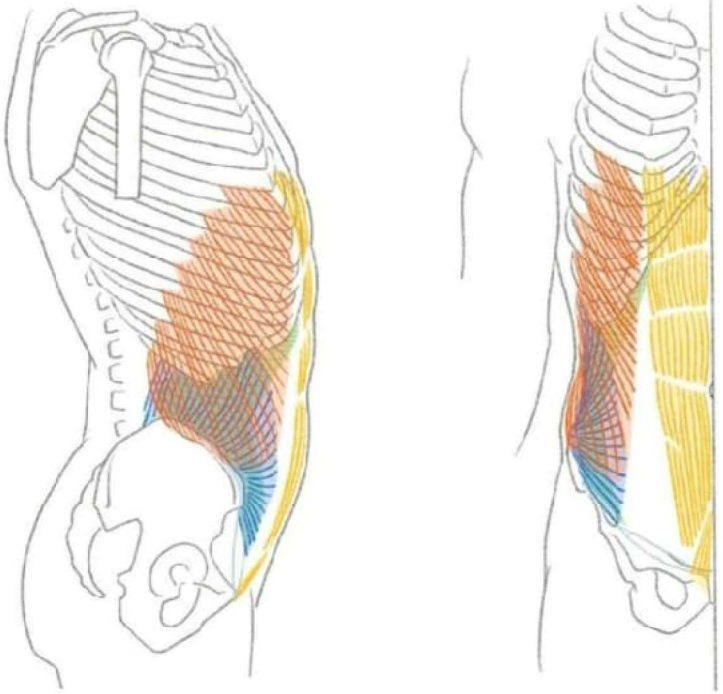

Codificación de colores de los vientres musculares superpuestos del grupo de músculos oblicuos.

oblicuo interno.

Rojo: Músculo oblicuo externo, Azul: Músculo abdominis, Amarillo: Rectus abdominis

Cómo encontrar el omóplato

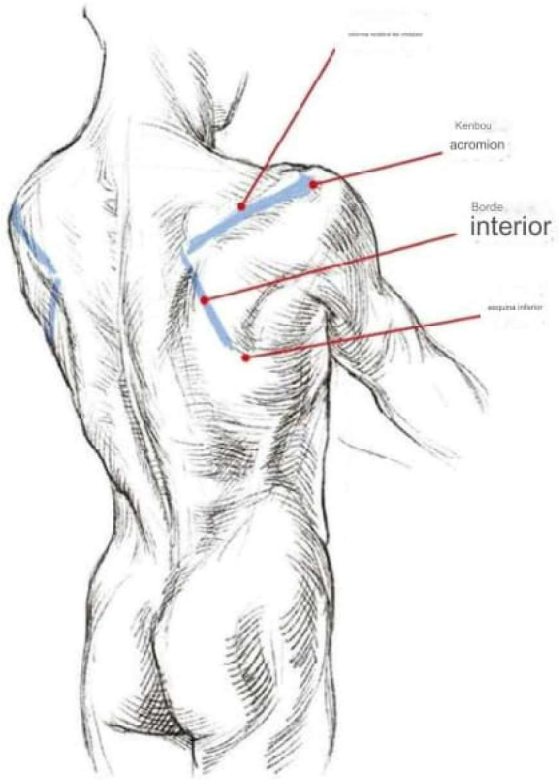

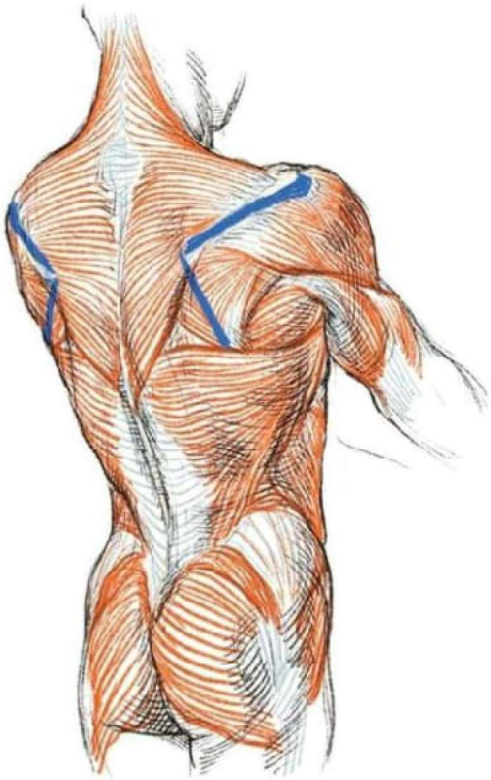

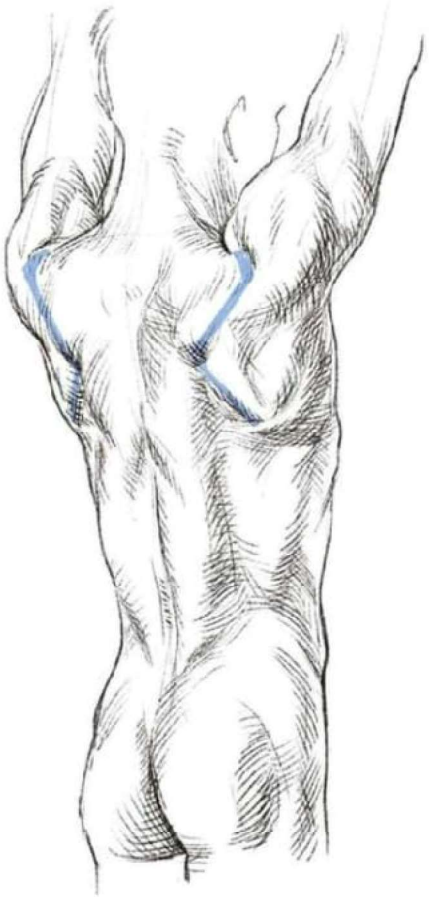

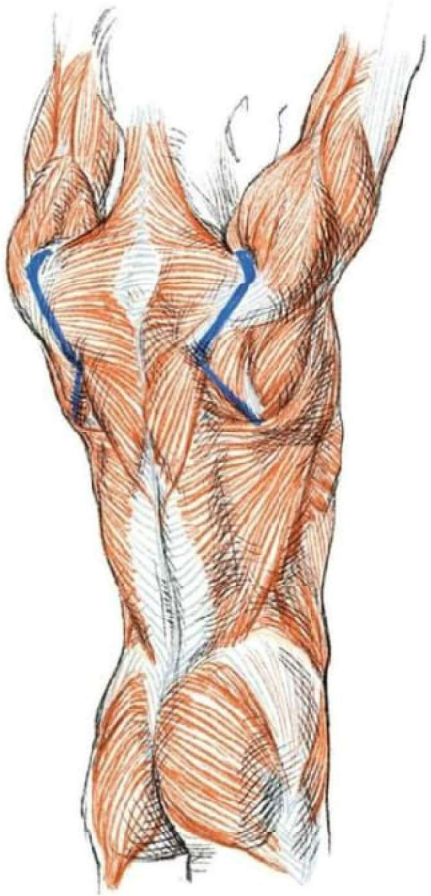

El omóplato cambia su posición de varias maneras. Esto se puede encontrar fácilmente si puedes seguir los puntos de referencia visibles desde la superficie del cuerpo (P.14). Dado que el ángulo entre la espina de la escápula y el borde medial no cambia, la posición aproximada se puede derivar buscando los extremos (acromion y ángulo inferior) según sus respectivas inclinaciones.

árbol de Navidad

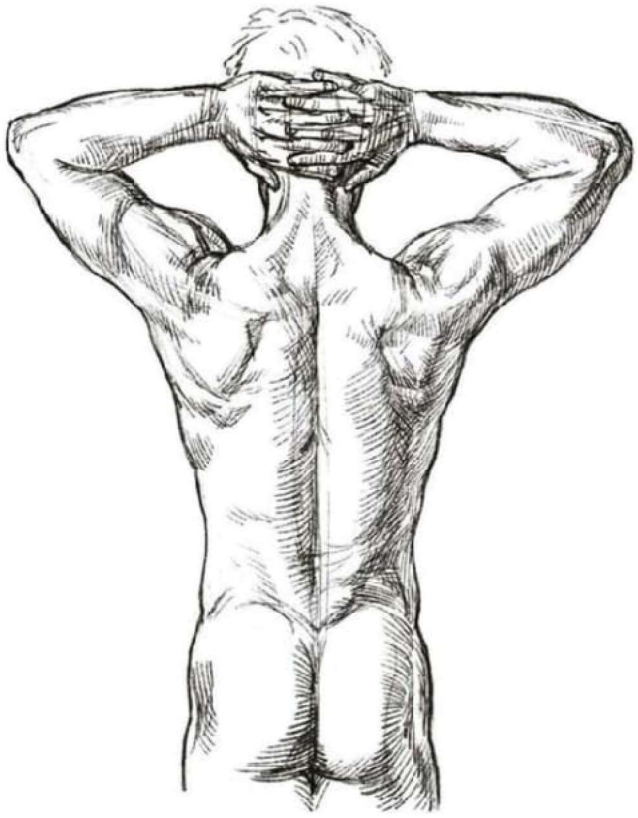

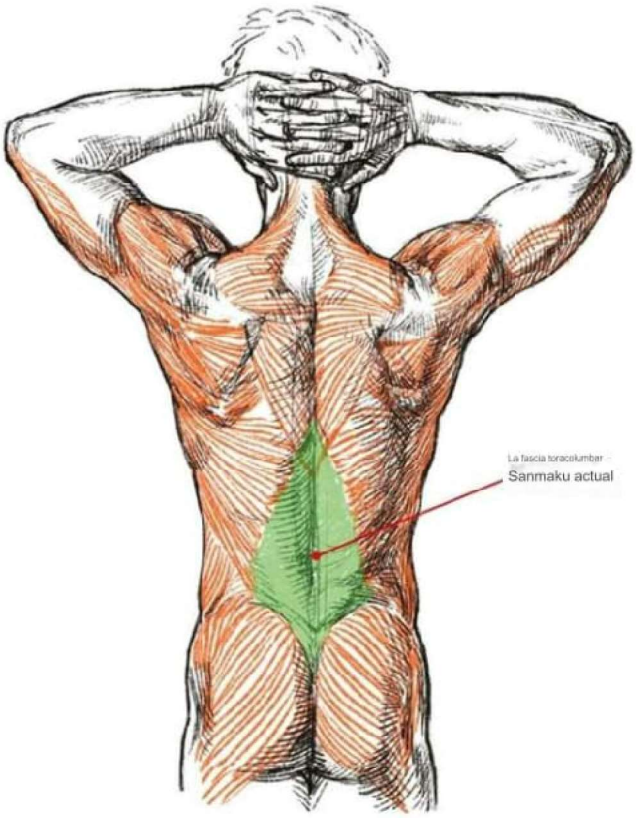

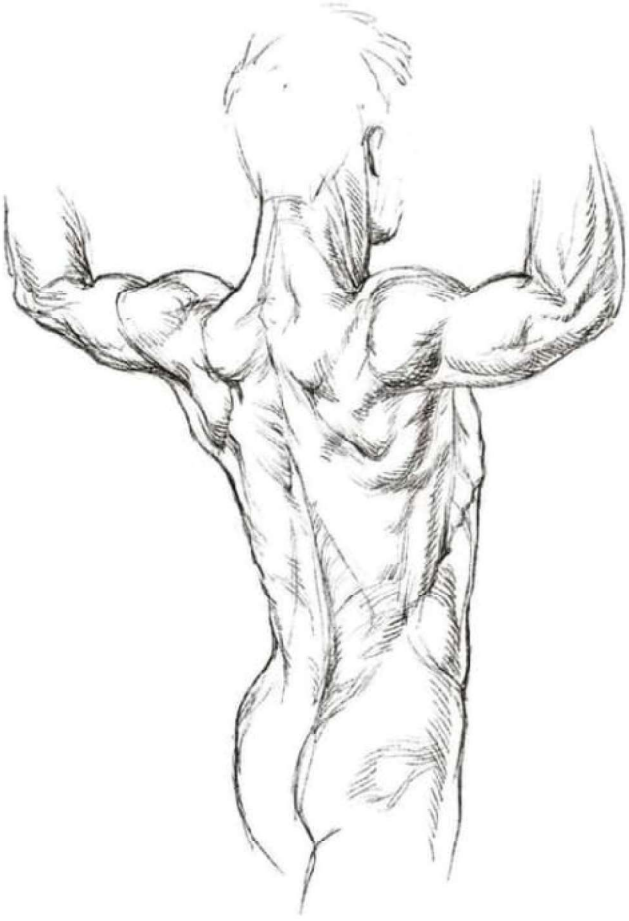

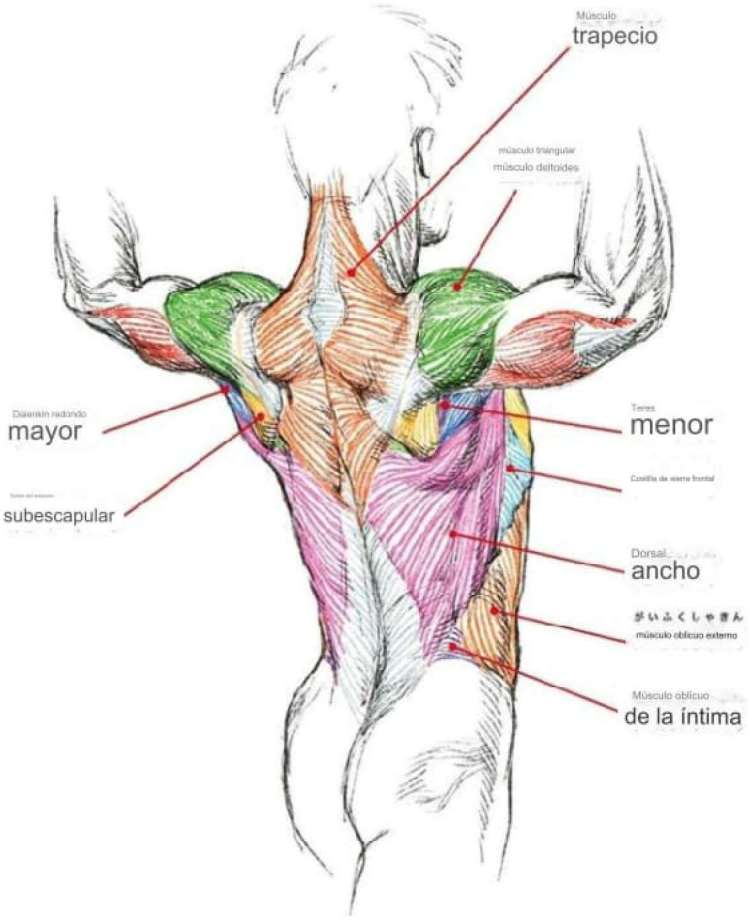

La aponeurosis de origen del dorsal ancho se llama fascia toracolumbar. Debido a su forma, comúnmente se le llama "árbol de Navidad" en el culturismo. Un árbol de Navidad no se puede ver en circunstancias normales a menos que sus enredaderas estén muy bien desarrolladas. Sin embargo, se puede observar cuando la parte posterior del músculo dorsal ancho se contrae fuertemente, como al hacer dominadas.

dobla tu espalda

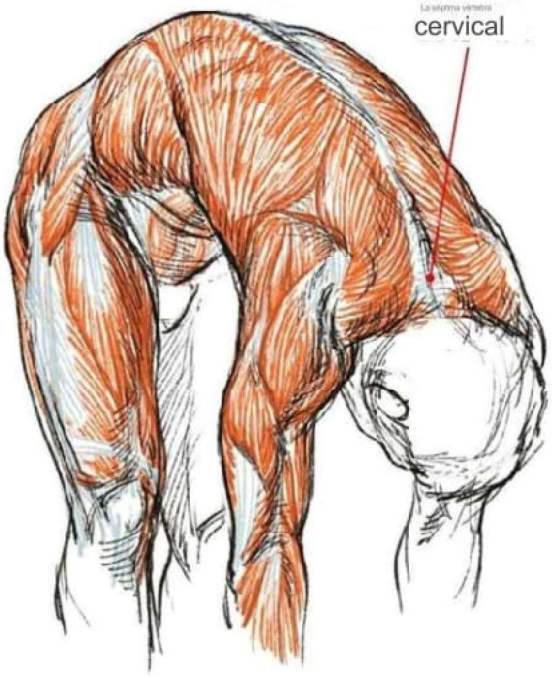

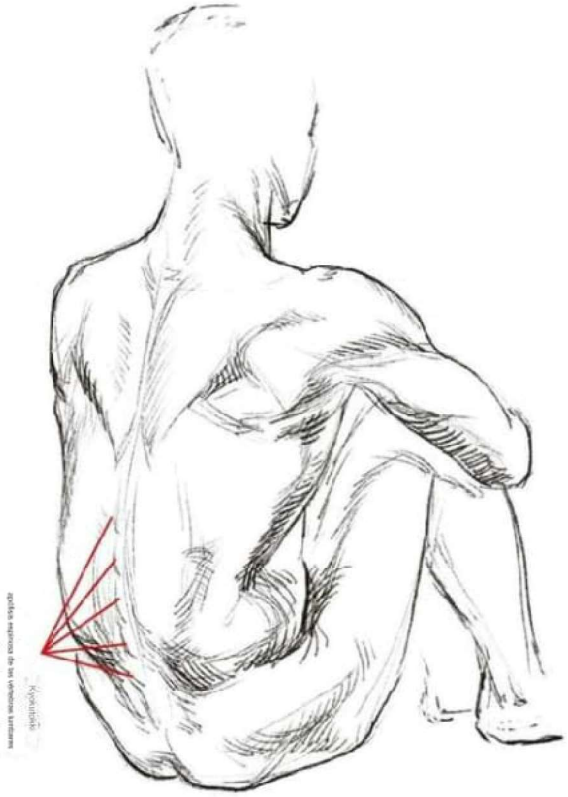

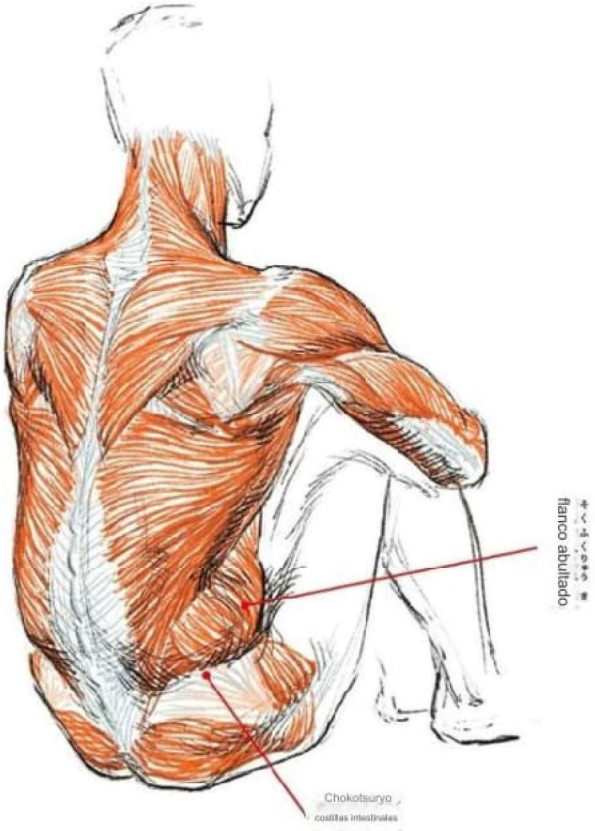

Al doblar la espalda, el pico de la curva generalmente ocurre cerca del límite entre las vértebras torácicas y lumbares. De las columnas vertebrales, las vértebras lumbares y cervicales se mueven bien y las vértebras torácicas no participan mucho en la flexión hacia adelante. Además, si dobla la espalda mientras está sentado en el suelo, podrá observar claramente las apófisis espinosas de las vértebras lumbares.

de Ryokei o Michaelis

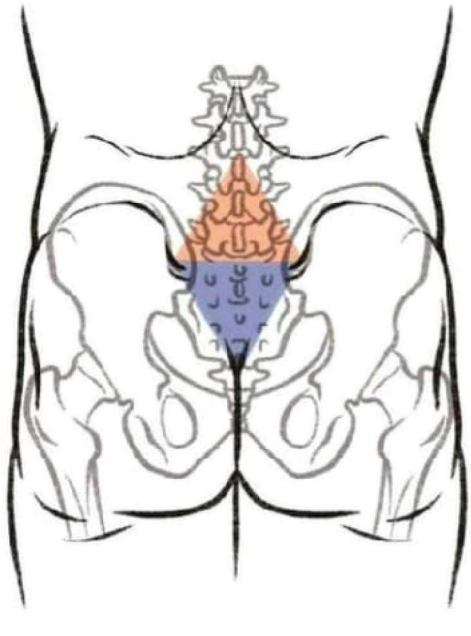

Fosa romboide masculina de Michaelis

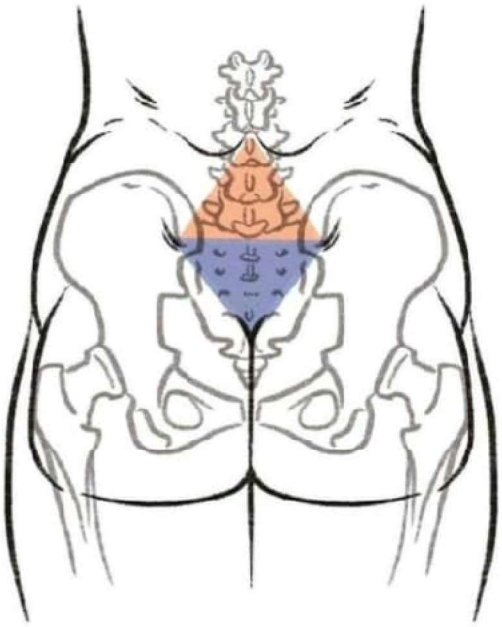

Fosa romboide femenina de Michaelis

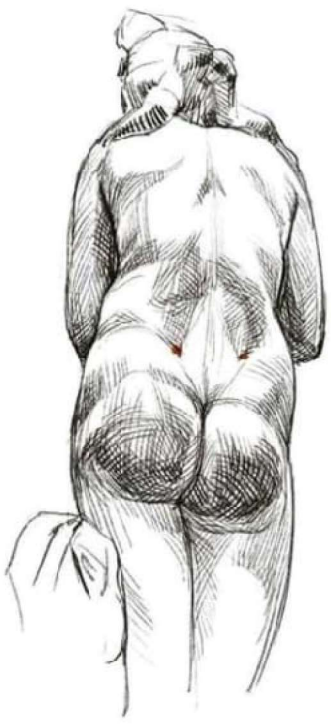

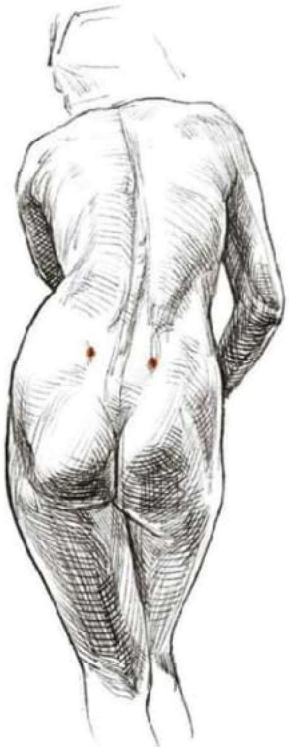

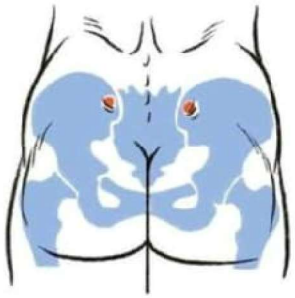

Punto rojo: hoyuelo de Venus (espina ilíaca posterior superior)

de Michaelis (el área triangular naranja y violeta en el diagrama de arriba), que es un indicador importante en el campo de la obstetricia, se explica en la anatomía artística como un indicador de las diferencias de género. El extremo inferior es el extremo superior de la hendidura glútea, el extremo lateral es la espina ilíaca posterosuperior y el extremo superior son la tercera y cuarta vértebra lumbar. Generalmente los machos son alargados y las hembras anchas y con forma de diamante.

El extremo superior de la fosa romboide de Michaelis se encuentra en la tercera y cuarta vértebra lumbar, por lo que puede resultar difícil de ver dependiendo de su postura. En ese caso, puedes captar rápidamente la forma usando el triángulo que apunta hacia abajo (púrpura) como indicador.

Además, la espina ilíaca posterosuperior (el borde lateral de la fosa romboide de Michaelis) se denomina "hoyuelo de Venus" en el mundo del arte.

Diferencias de género en la pelvis y el físico.

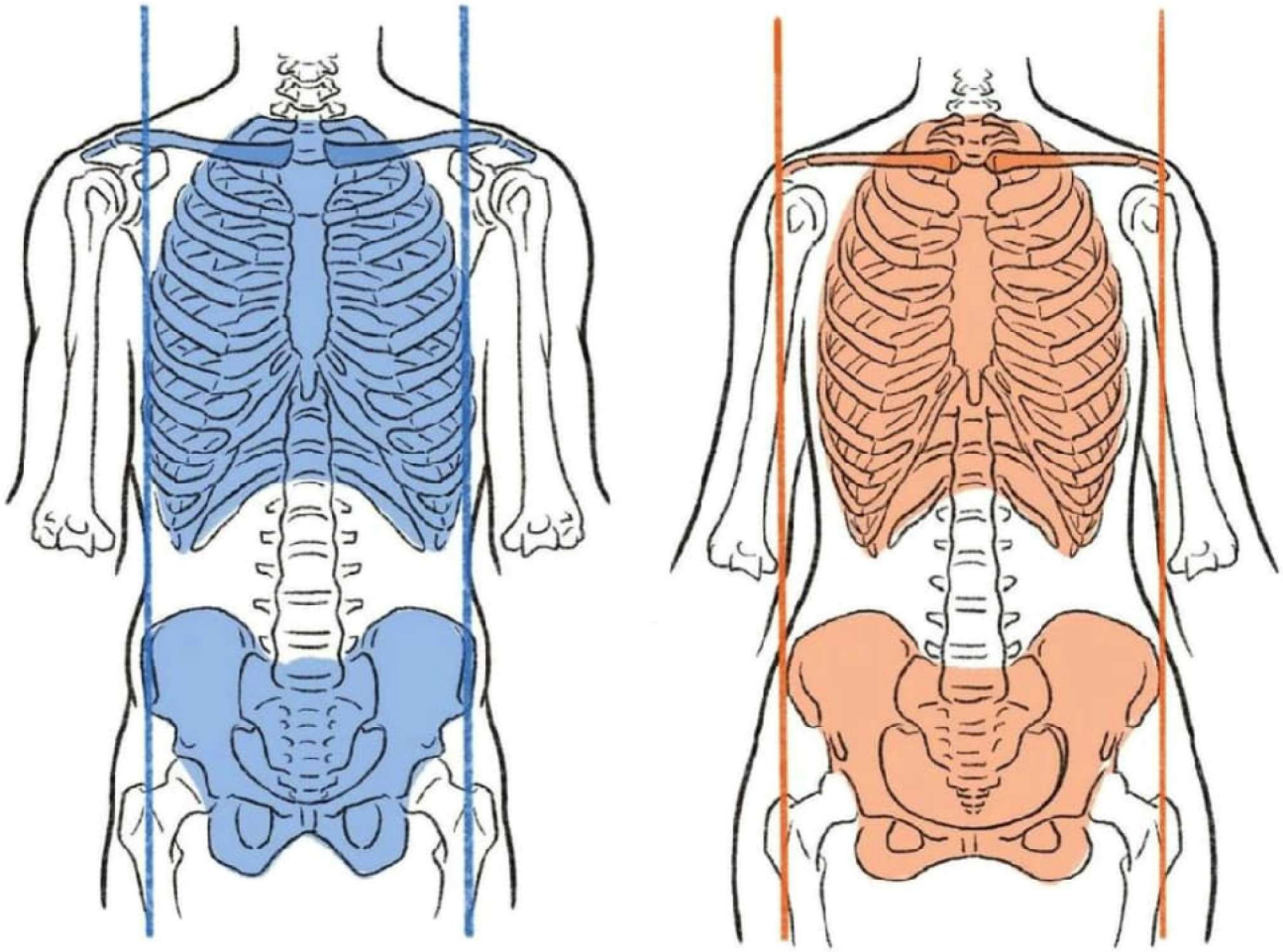

La pelvis de las mujeres es más ancha y más baja que la de los hombres. Si dibuja una línea vertical a lo ancho de su pelvis, coincidirá aproximadamente con el ancho de su tórax en los hombres y el ancho de sus hombros en las mujeres.

Las cajas son más estrechas en la parte inferior y el espacio entre el borde inferior de la caja torácica y el borde superior de la pelvis es diagonalmente más ancho que el de los hombres. Por tanto, las diferencias de género se pueden expresar ajustando el esqueleto.

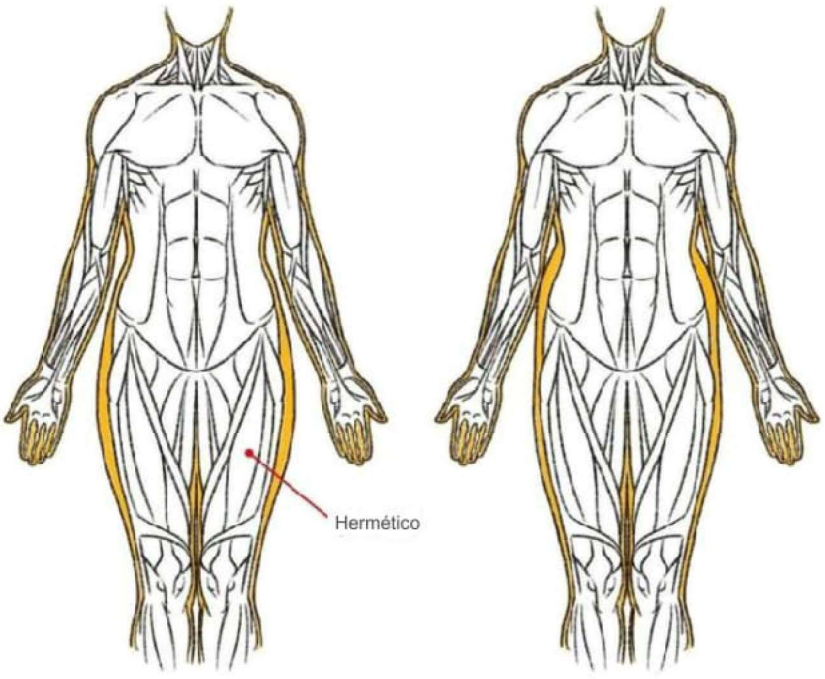

El físico de una mujer tiene una pelvis ancha y una variación de las almohadillas grasas. Las ilustraciones muestran cuando se desarrollan bolsas de grasa en los muslos debajo de la pelvis (izquierda) y en la cintura encima de la pelvis (derecha).

subir y bajar los hombros

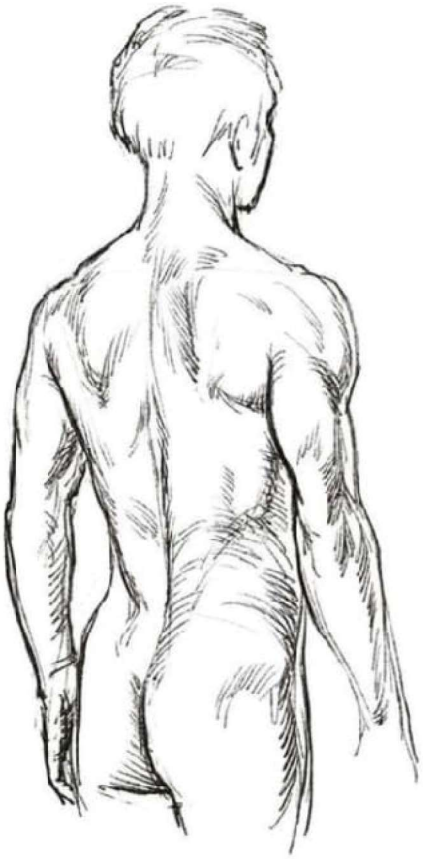

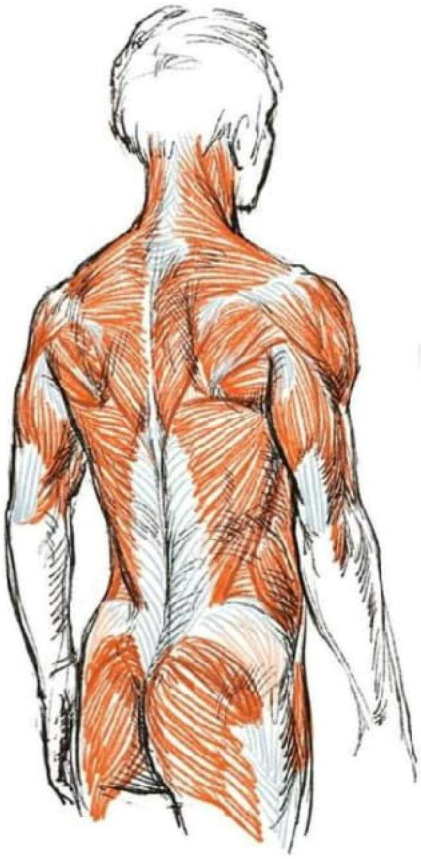

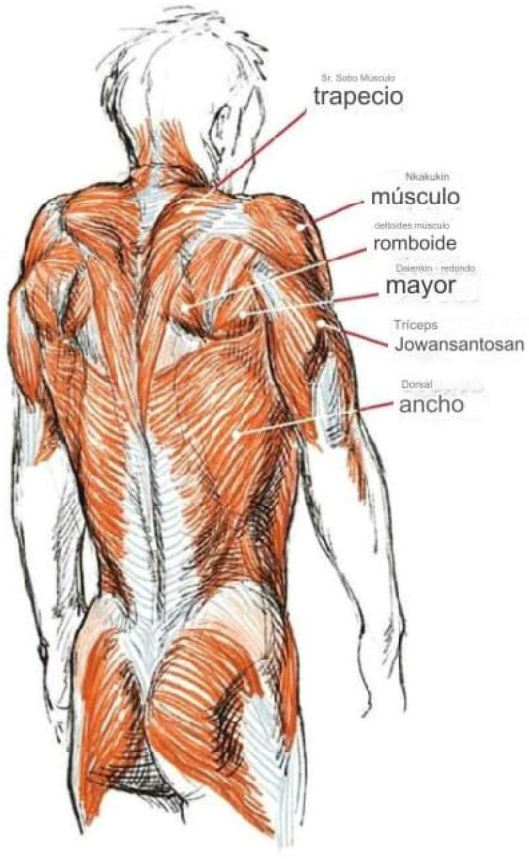

Cuando levantas los hombros, la suave pendiente de estos se vuelve casi horizontal y el contorno de tu torso se vuelve más rectangular.

Consejos de salud

Los músculos trapecios que crean la pendiente del hombro se contraen y todo el omóplato se levanta.

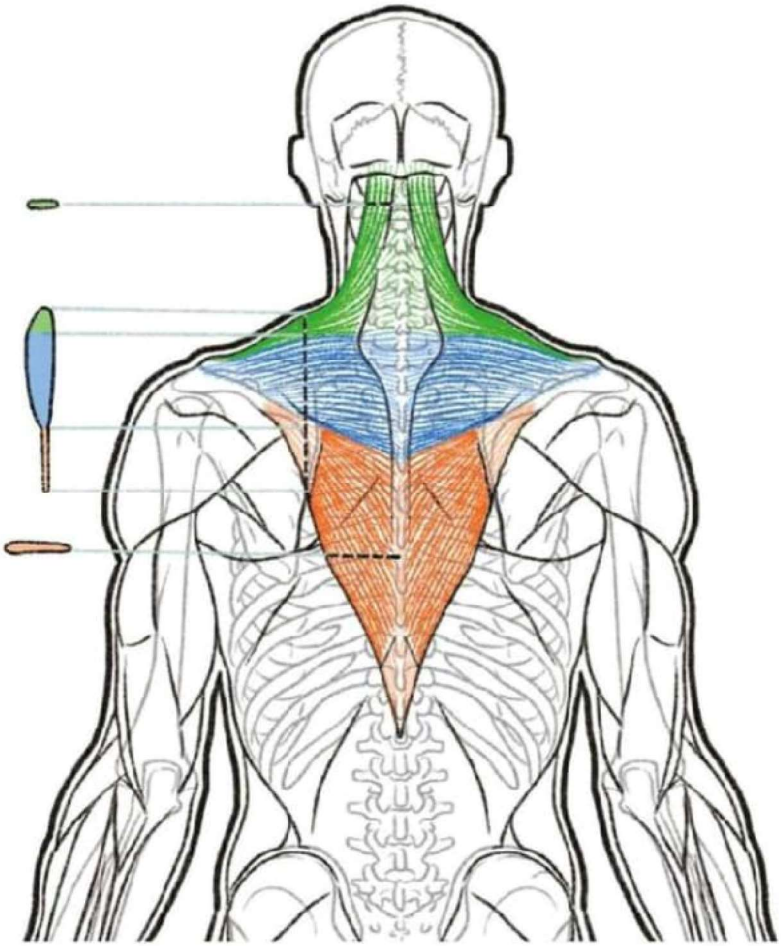

en verde: parte superior del músculo trapecio

Verde: medio

Rojo: abajo

El músculo trapecio es el músculo principal que eleva el hombro, y es el más grueso en el medio, y al ser grueso significa que puede ejercer mucha fuerza.

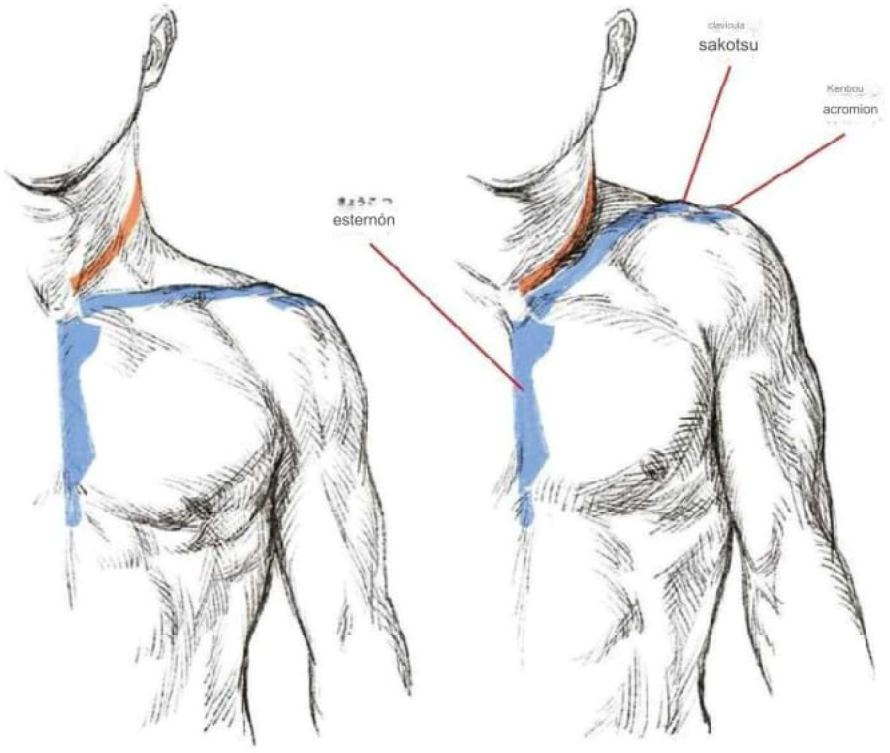

Cuando te encoges de hombros, la clavícula, que estaba casi horizontal en la parte delantera, se inclina cada vez más hacia el exterior. Cuando se ve desde arriba, la clavícula tiene una curva en forma de S, pero cuando los hombros están levantados, esta curva sigue el contorno del cuello (línea roja) y evita la presión sobre el cuello.

La fosa supraclavicular y el deltoides pectoral deltoides.

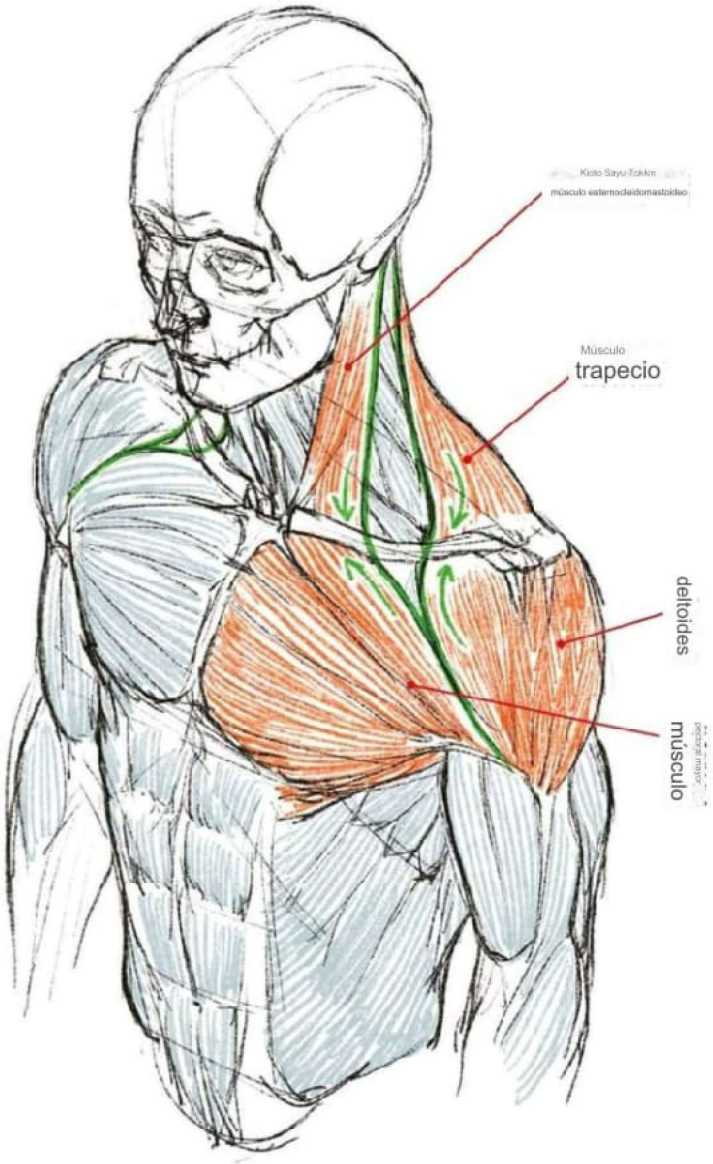

La fosa supraclavicular encima de la clavícula y el músculo pectoral deltoides debajo de la clavícula pueden conectarse a través de la clavícula cuando se ve en diagonal desde arriba. Estas líneas huecas sirven como indicadores cuando se mira el hombro en diagonal desde arriba.

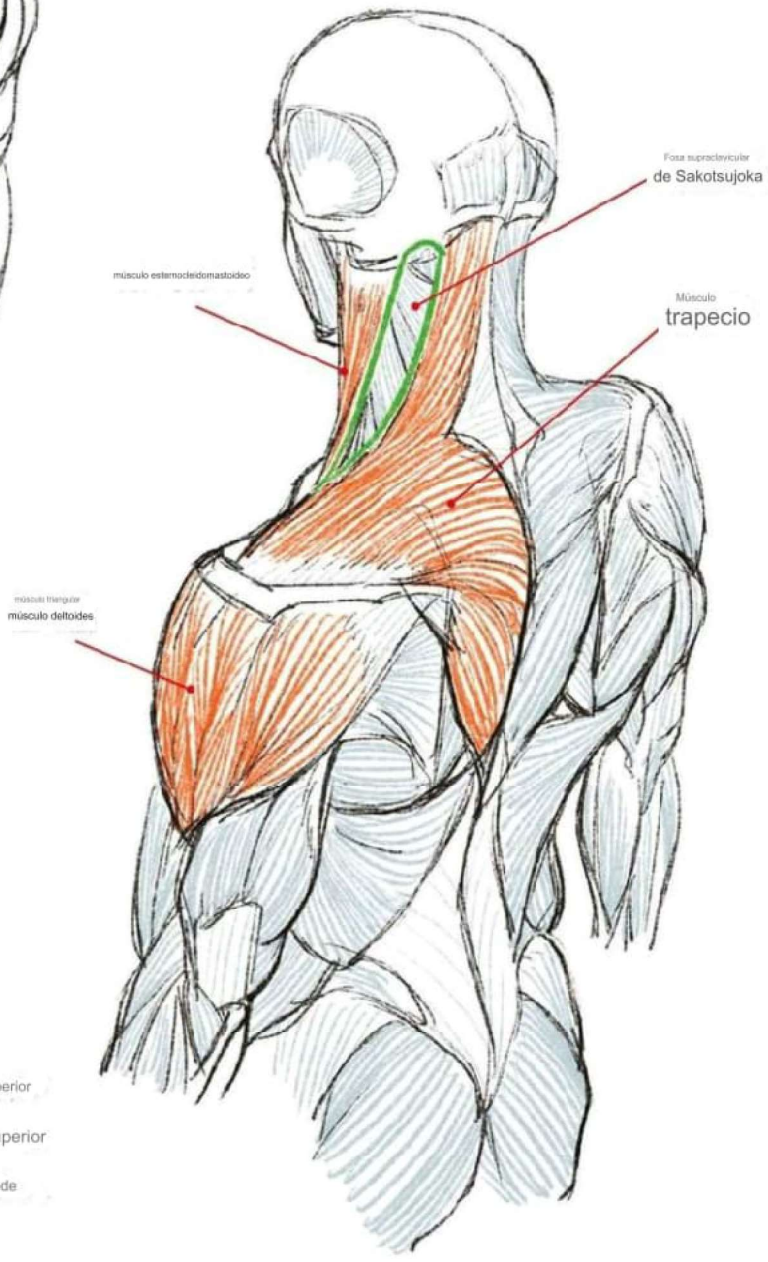

Alrededor del hombro visto en diagonal desde atrás. Puedes ver que la parte media y superior del músculo trapecio forma la superficie superior del hombro. El extremo superior de la fosa supraclavicular llega hasta la parte posterior de la cabeza y, a menudo, se puede ver en la nuca de personas delgadas con cabello corto y ancianos.

bíceps

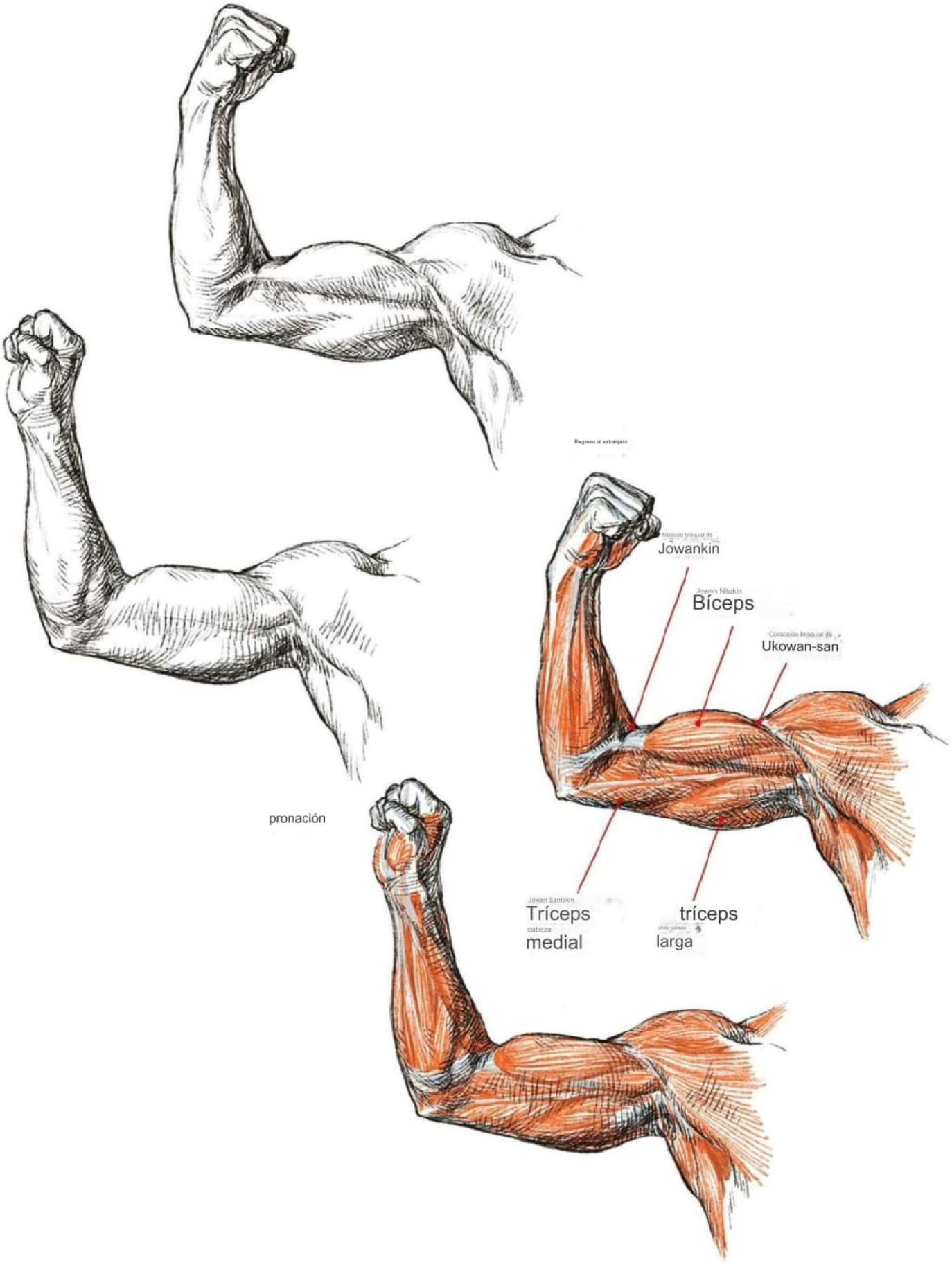

Los bíceps creados por el bíceps se contraen al máximo cuando el codo está flexionado y el antebrazo en supinación. Para personas con menos masa muscular, esto se puede confirmar colocando la otra mano sobre el bíceps y pronando y supinando el antebrazo.

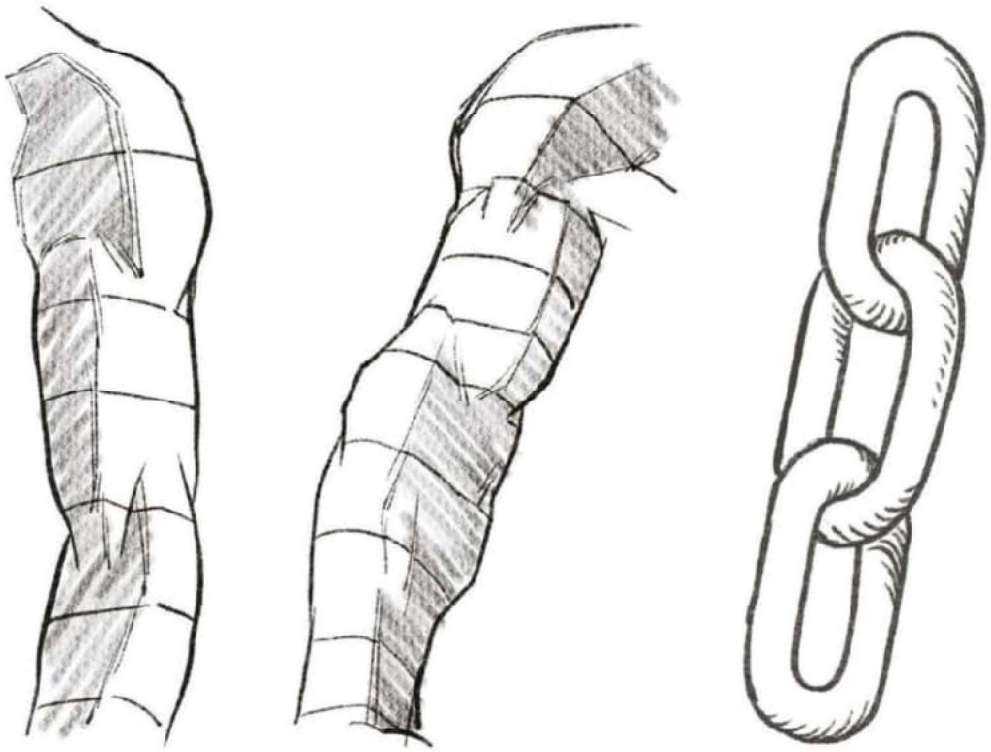

Los brazos desde el hombro hasta la muñeca están escalonados en grosor y ancho. Debido a esto, a menudo se expresa como un tipo de cadena.

Este método de agarre es útil para capturar rápidamente el efecto tridimensional del brazo. Por este motivo, la anatomía artística se enseña desde hace más de 100 años.

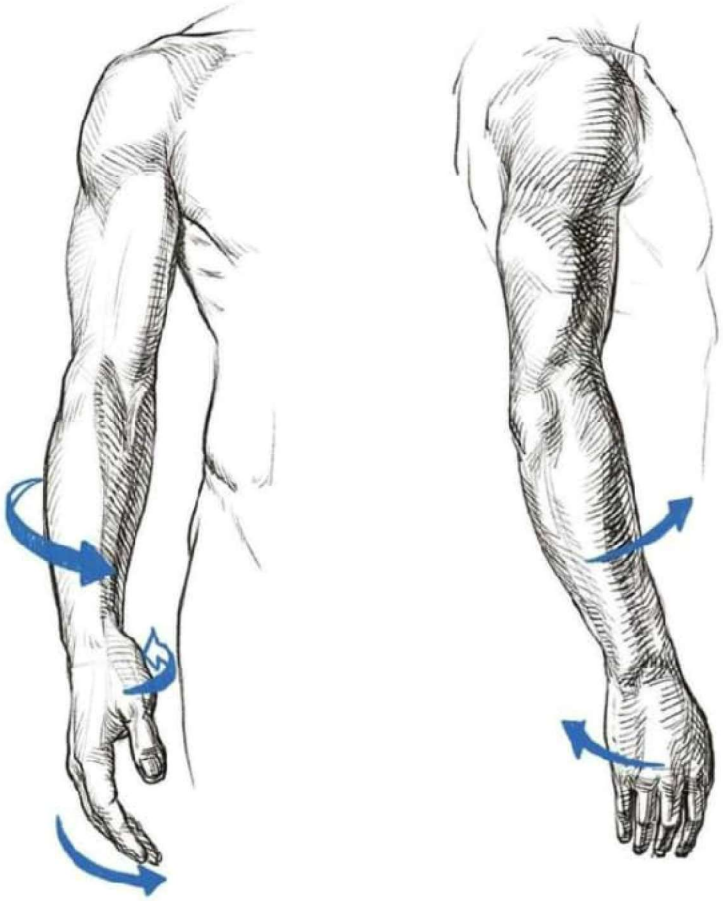

Postura natural de los brazos con los brazos rectos hacia abajo. Caerse debido a la gravedad e inclinarse hacia el lado con más masa muscular. En la parte superior del brazo, los músculos flexores son dominantes, por lo que el codo está ligeramente doblado, y en el antebrazo, los músculos flexores son dominantes, por lo que el codo está en pronación y los dedos ligeramente doblados.

En la muñeca, la gravedad y los músculos flexores cubitales hacen que la muñeca se doble hacia el dedo meñique. El pulgar de la mano está ligeramente girado hacia la palma debido a la influencia del músculo tenar.

Pliegue y posición del codo.

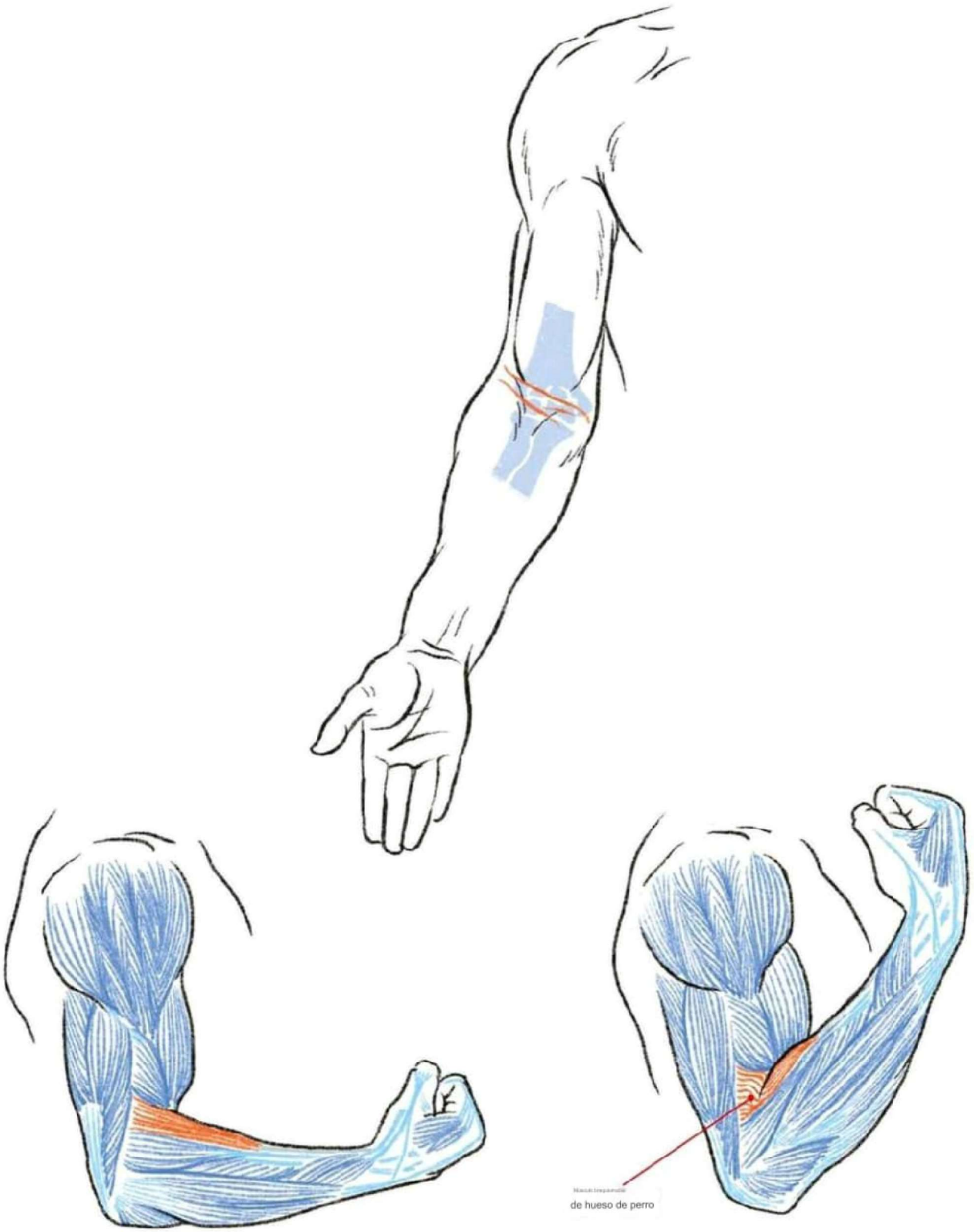

El pliegue del codo corresponde aproximadamente al eje horizontal que pasa por la articulación del codo. Por lo general, consta de múltiples arrugas superficiales y presiona el músculo (braquiorradial) cuando el codo está doblado. La razón por la que los pliegues del cuerpo a menudo cruzan los músculos es que la piel es más dura que el músculo relajado.

Hiperextensión

del codo

cuando tocas el suelo

Cuando se decepciona naturalmente

brazo normal

hiperextensión

Hiperextensión con peso

Los codos de niños y mujeres a menudo se doblan ligeramente hacia atrás cuando se estiran rectos. Un estado en el que la extremidad se extiende más atrás que la vertical se llama hiperextensión.

En el arte, se expresa reclinándose con una mano sobre la otra.

Variaciones de pronación y supinación.

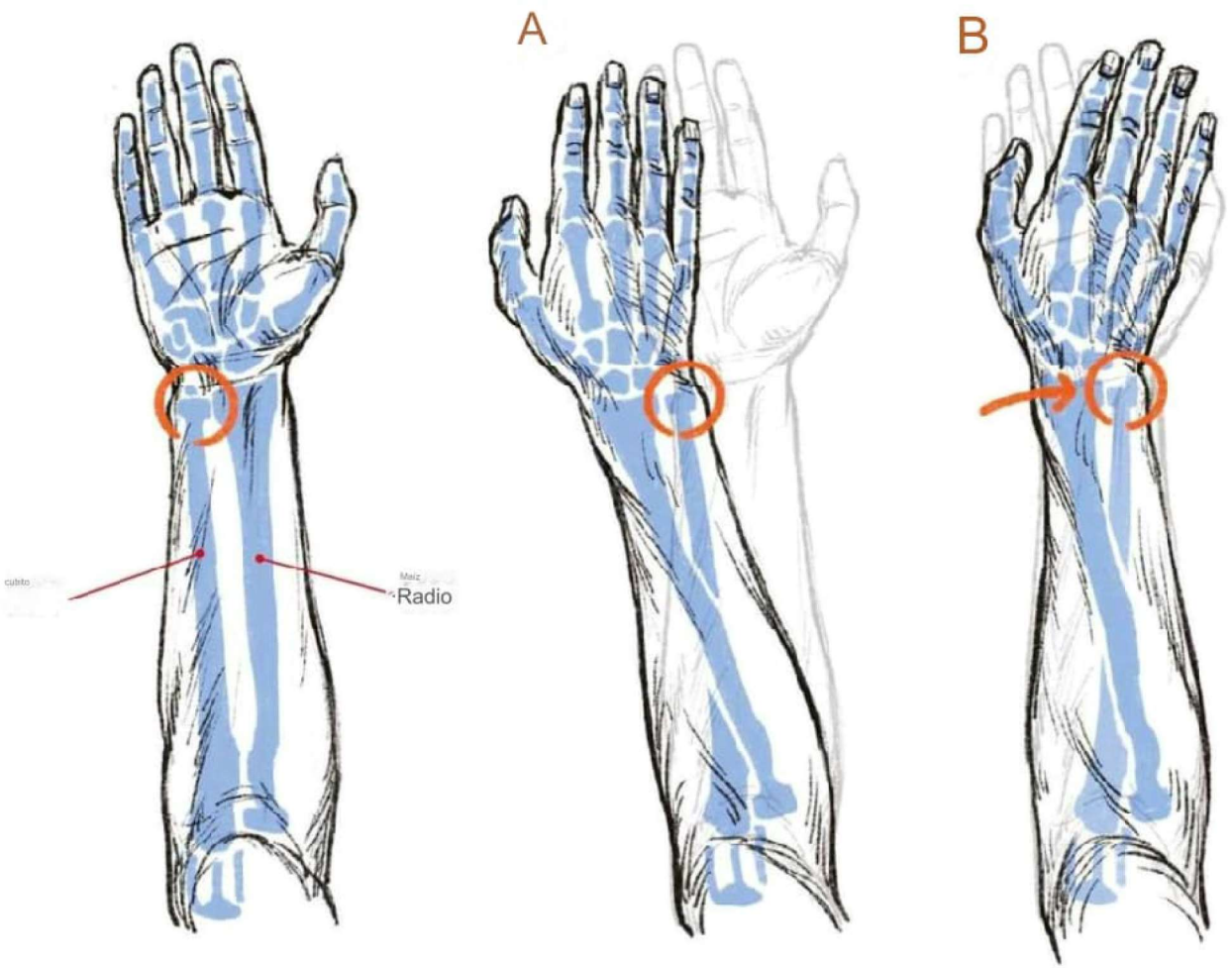

Pronación/supinación tipo A

Pronación/supinación tipo B

Figura suplementaria

En los libros de texto, la pronación y supinación del antebrazo se explican como "el radio gira alrededor del cúbito". Sin embargo, la pronación/supinación

Chu-san

A veces el cúbito también se mueve ligeramente. Esto se debe a que el cúbito se abduce por la contracción de los músculos del codo. Tanto

la pronación como la supinación tienen situaciones en las que se utilizan a diario. Por ejemplo, A en el diagrama complementario muestra algo escondido en la palma

de la mano, como pasar las páginas de un libro o lanzar una moneda. B es para girar una llave, girar un tornillo con un destornillador, etc.

Disposición de los grupos de músculos del brazo.

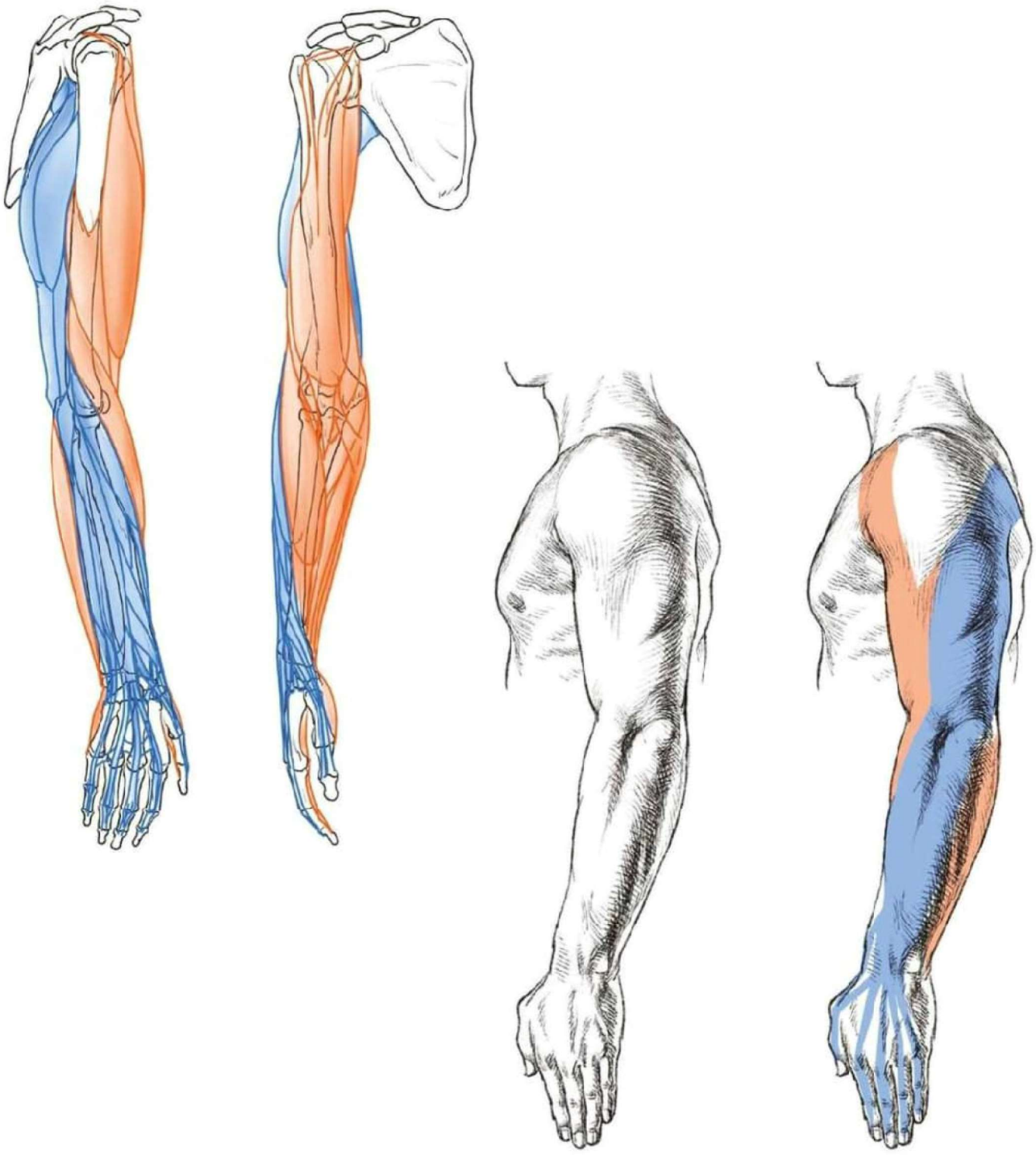

codificas aproximadamente por colores los músculos que doblan las articulaciones desde el hombro en adelante (rojo) y los músculos que las estiran (azul), los rangos

Espiral Si

son como se muestra arriba. Aparece un flujo suavemente en espiral alrededor del hueso. Con este tipo de estructura, necesitas organizar la información en tu cabeza una vez.

No puedes verlo simplemente observando.

Código de colores: Rojo: músculo, azul: músculo a estirar

de la mano

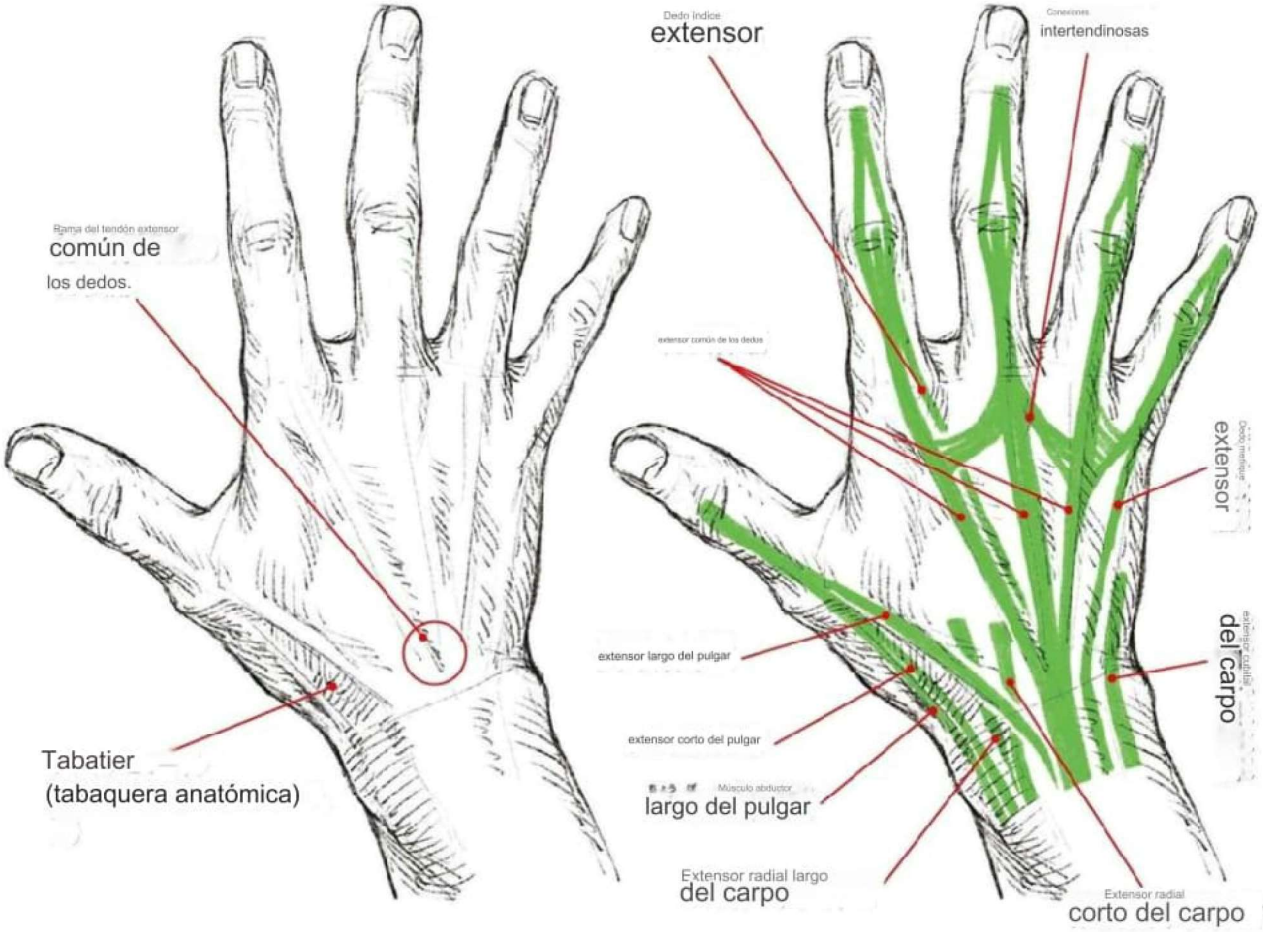

Casi no hay protuberancias musculares en el dorso de la mano (el dorso de la mano), excepto entre el pulgar y el índice. En cambio, se pueden ver claramente los múltiples tendones que permiten que los dedos y la muñeca se doblen.

Cada tendón está fijado en la muñeca y los dedos, y su relación posicional es estable. Puede resultar útil dibujar las manos y los materiales varias veces para memorizarlos.

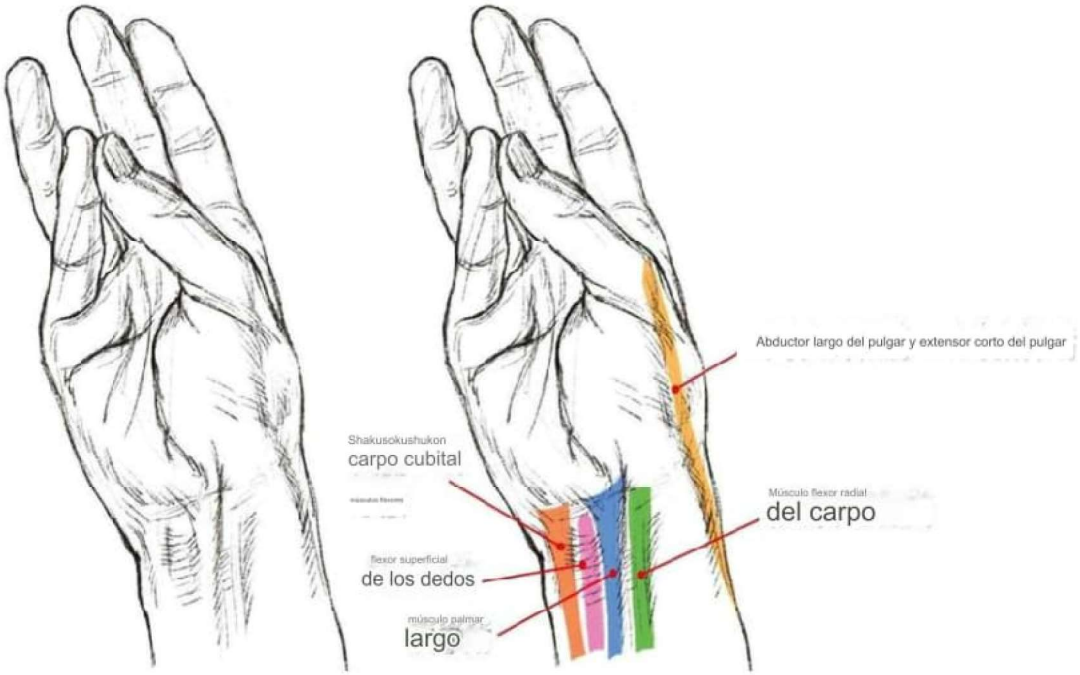

bosquejo de la anatomía de la mano

Lado del pulgar (superficie exterior)

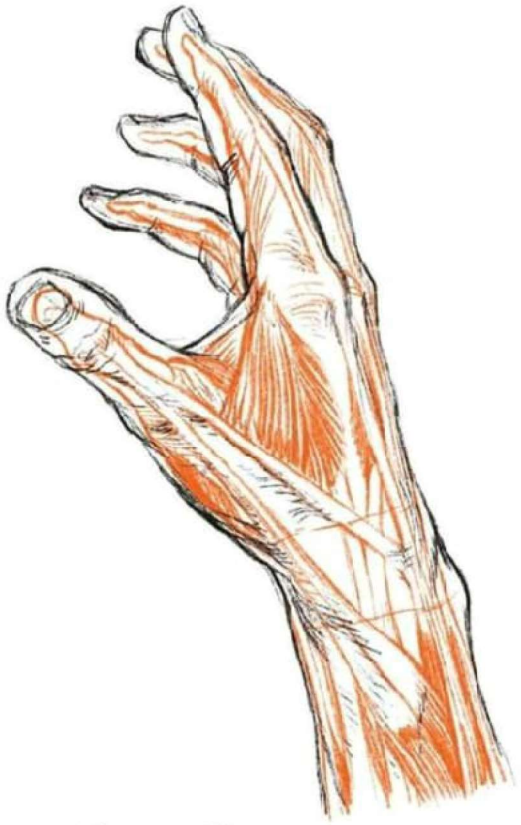

lado de la palma

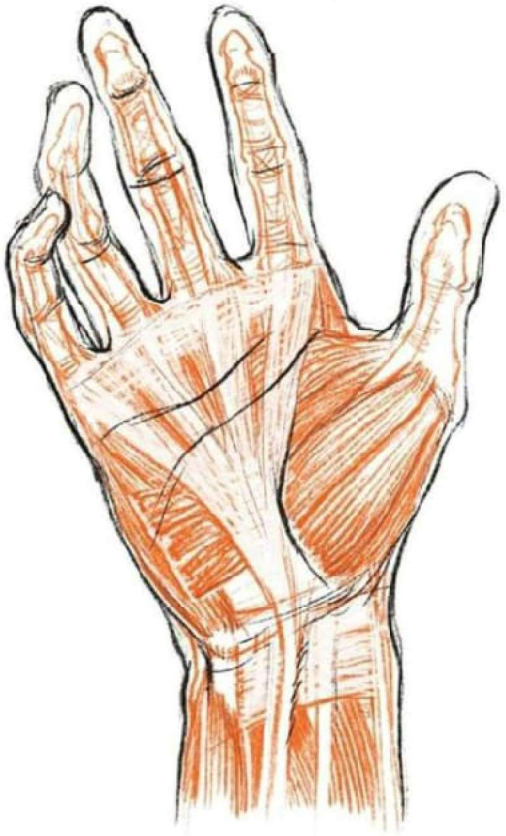

Las manos han sido representadas como un "tema de buenas prácticas" para los artistas desde el Renacimiento. Incluso hoy en día se dice que "mientras sepas dibujar manos, eres un artista de pleno derecho", y existe una gran demanda de arte por parte de las personas que estudian arte. Incluso en expresiones simplificadas, como animaciones simplificadas, se valora mucho el realismo de las manos.

Después de dibujar tu mano, intenta dibujar la estructura interna encima con un lápiz rojo. Cuando el exterior y el interior son consistentes, la forma se vuelve más precisa.

lado dorsal

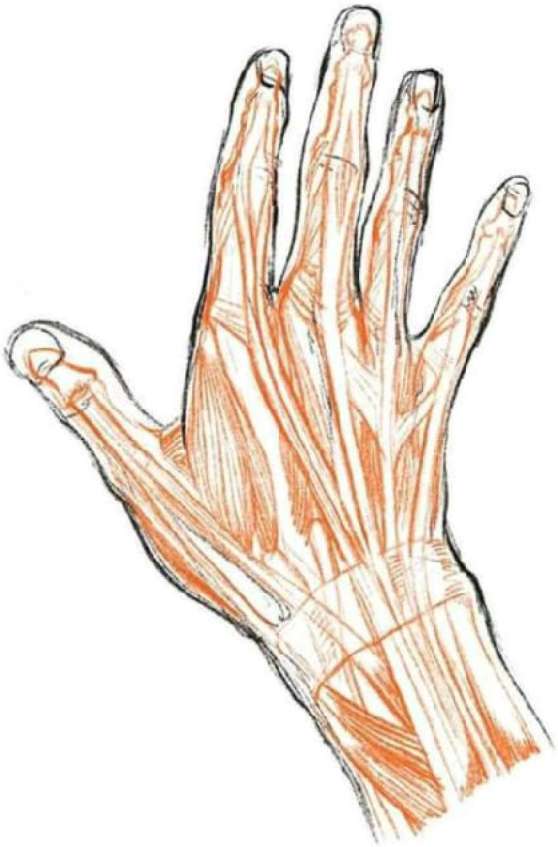

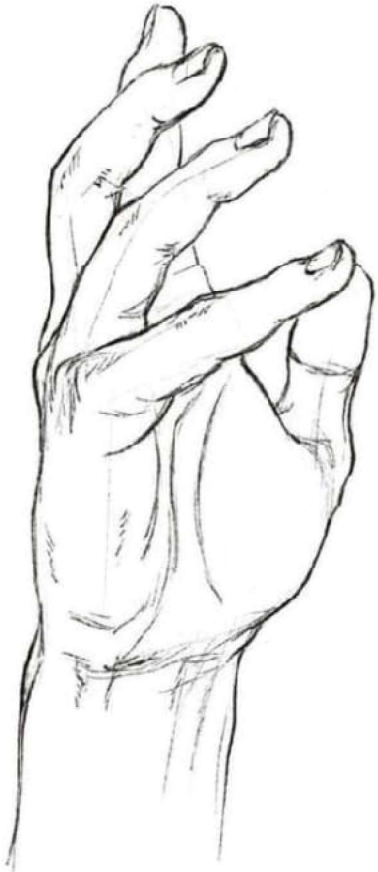

lado del dedo meñique

(superficie interior)

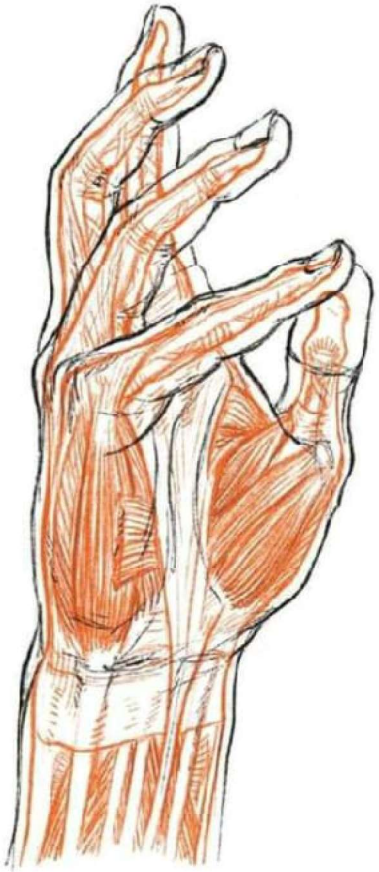

del tendón

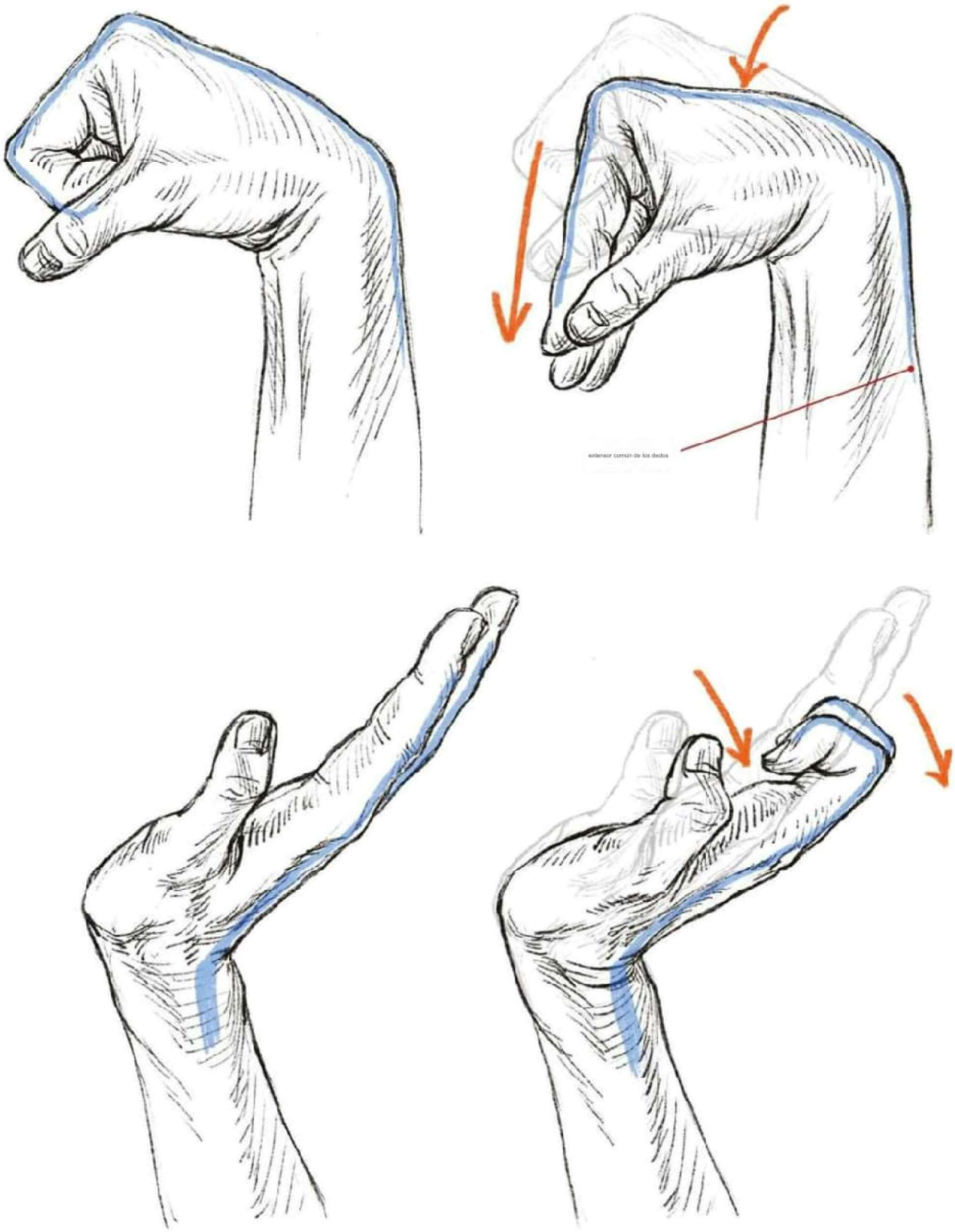

La contracción muscular no sólo mueve los huesos, sino que también estabiliza las articulaciones. Por ejemplo, existe un movimiento llamado "tenodesis" que utiliza la longitud del tendón.

Doblar los dedos al doblar o arquear la muñeca bloquea la articulación de la muñeca. Del lado que dobla la muñeca, la diferencia en el rango de movimiento es significativa; cuando los dedos están extendidos, la muñeca se dobla más y la fuerza de agarre disminuye;

manos que ponen esfuerzo en

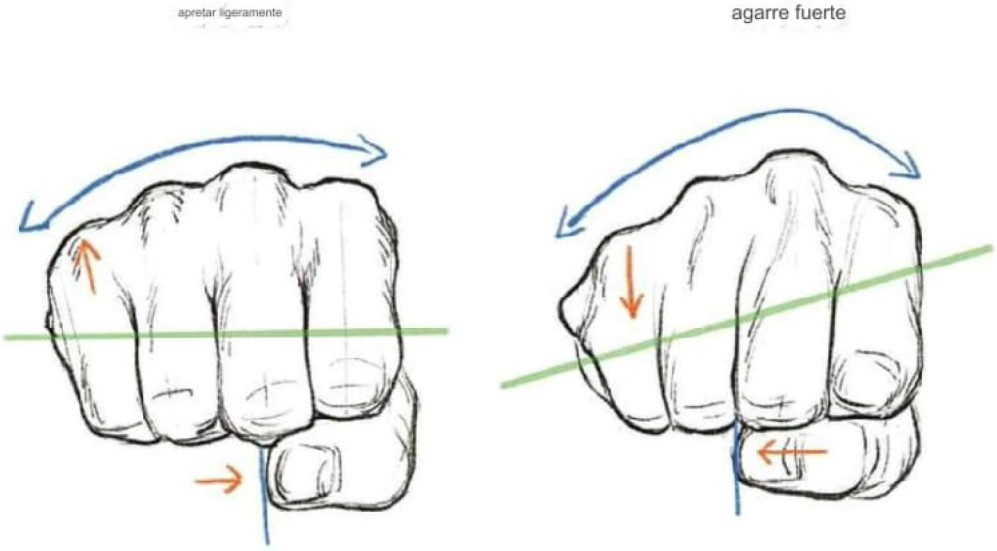

Cuando cierras el puño, las expresiones faciales son diferentes cuando cierras el puño ligeramente (izquierda) y cuando cierras el puño fuerte (derecha). Cuando aprietas el puño con fuerza, el contorno del dorso de la mano cambia cuando se ve desde el frente, acercando el dedo meñique y el pulgar.

Ushikyu-san Shikyuk in Esto se
debe a que los músculos tenares y los músculos tenares de la palma de la mano se contraen. Al agarrar un palo o una espada, la inclinación del eje (línea verde) cambia.

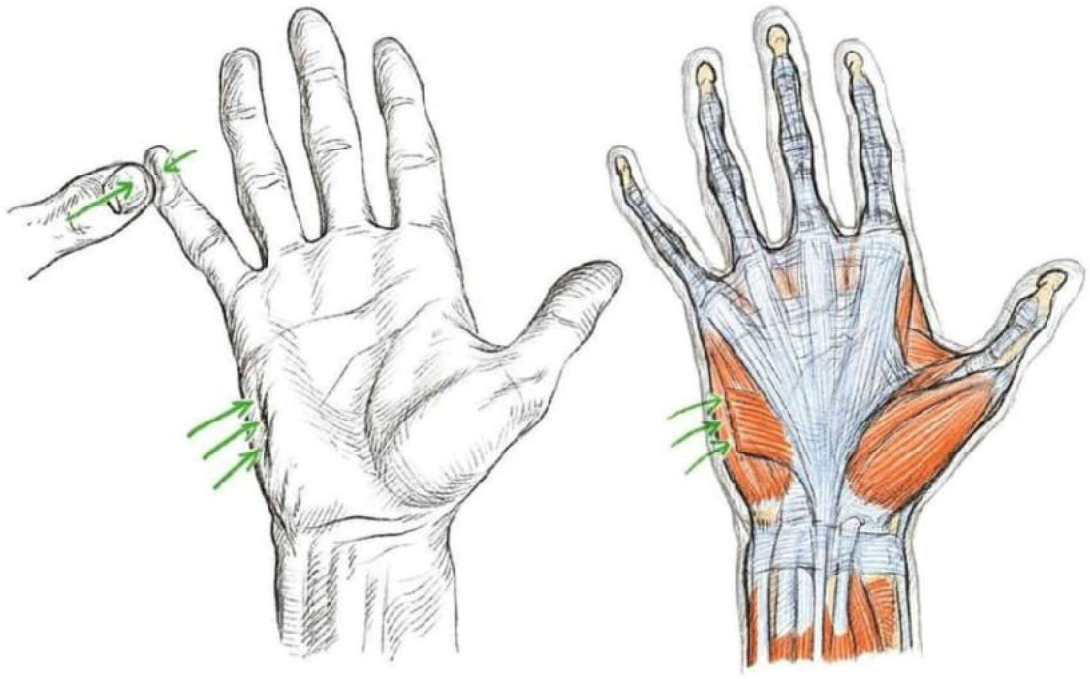

Si presiona el dedo
meñique mientras abre los dedos, se formará una arruga cóncava en el borde de la palma del lado del dedo meñique. Esto se debe a que el músculo palmar corto (flecha verde en la palma) se contrae. El músculo palmar corto es un "músculo cutáneo" que tira de la piel, lo cual es poco común entre los músculos faciales, y puede usarse para expresar cuando se aplica fuerza a la palma.

Relación entre las articulaciones de los dedos y las arrugas.

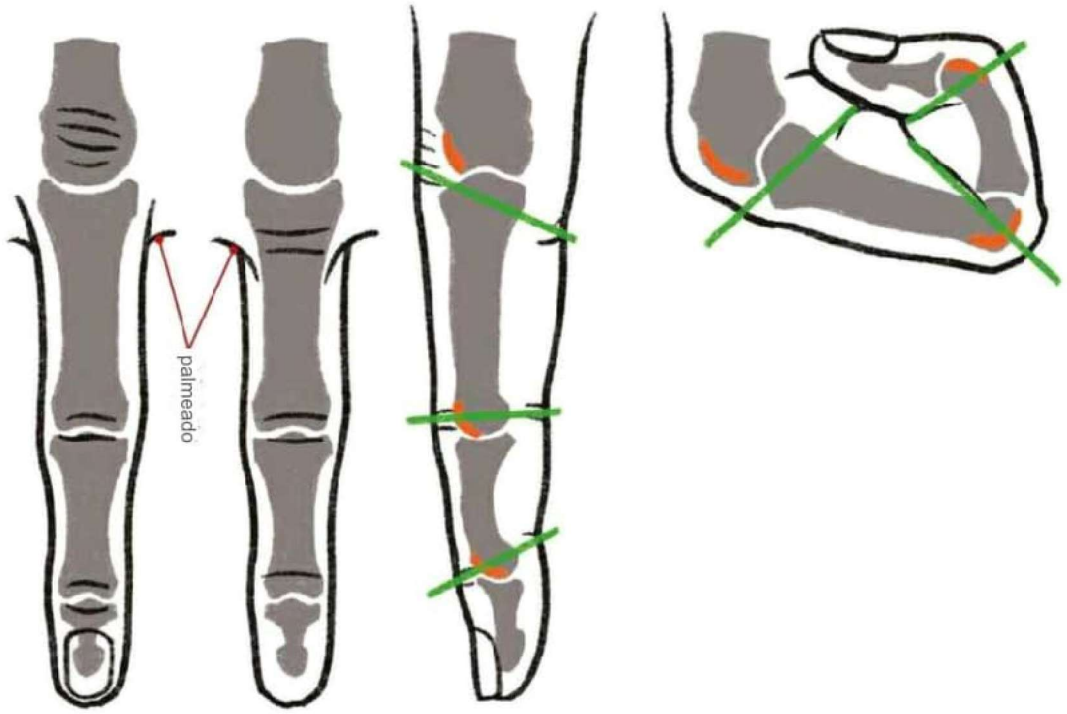

más tarde Frente lado lado cuando está doblado

La ubicación de las arrugas en los dedos es ligeramente diferente entre el lado de la palma (lado frontal) y el lado posterior (lado posterior). La llamada primera articulación se encuentra más cerca de la palma que la articulación del lado de la palma, y la segunda articulación es casi la misma, y la base del dedo se encuentra en el lado de la palma más cerca de la punta del dedo que la articulación (verde línea).

Esto se debe a que las dimensiones exterior e interior del dedo cuando se dobla son diferentes en el extremo distal, lo que provoca que el dedo quede desalineado. En este diagrama también debes prestar atención a la posición de la red y a la parte que sobresale (roja) cuando doblas el dedo. Las redes están ubicadas muy distales a las articulaciones.

Esqueleto y superficie corporal del dedo meñique.

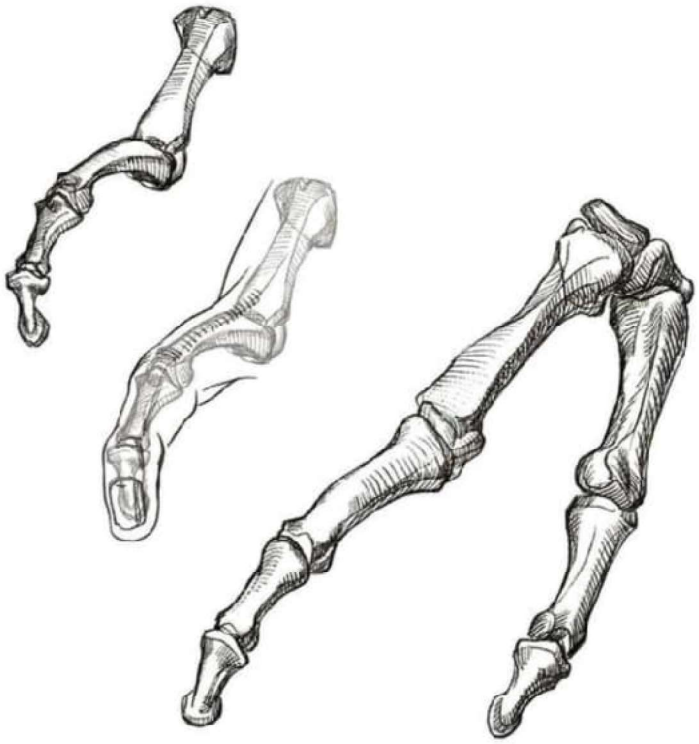

esqueleto del dedo índice y pulgar

Zabu Hatatsuna

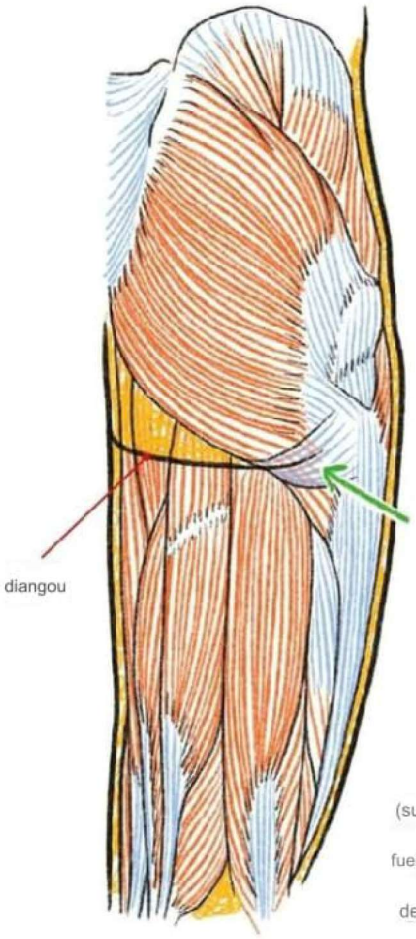

borde inferior del glúteo mayor

(surcos de los glúteos) que se encuentran en las nalgas están formadas por fibras de tejido conectivo fuerte debajo de la piel. Estas fibras de tejido conectivo se llaman isquiones (flechas verdes). El exterior de estas fibras presiona hacia abajo el borde inferior del glúteo mayor, doblando la forma del músculo.

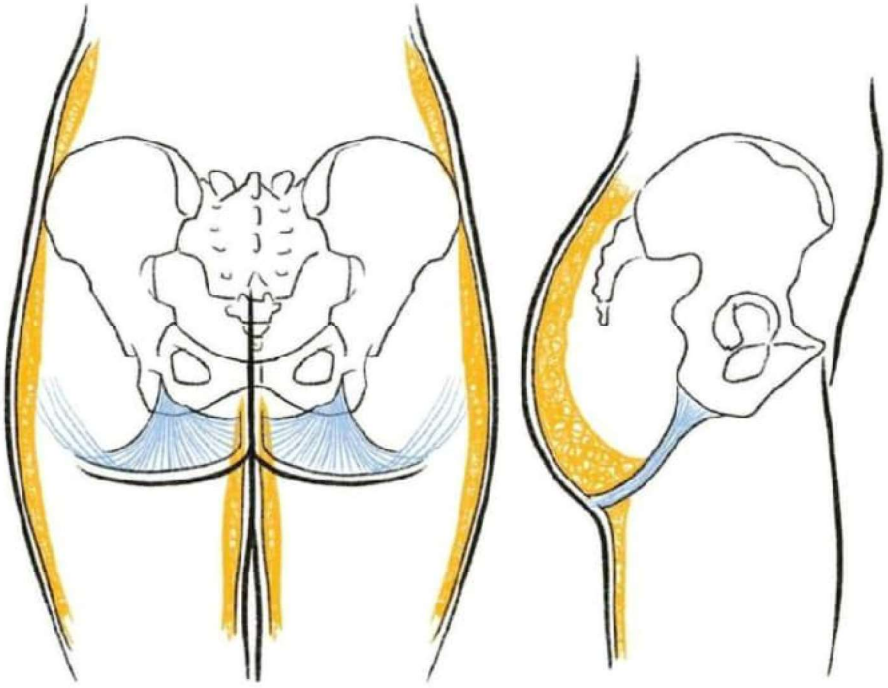

Fibras del cordón apical isquiático (línea azul) que curvan el borde inferior del glúteo mayor.

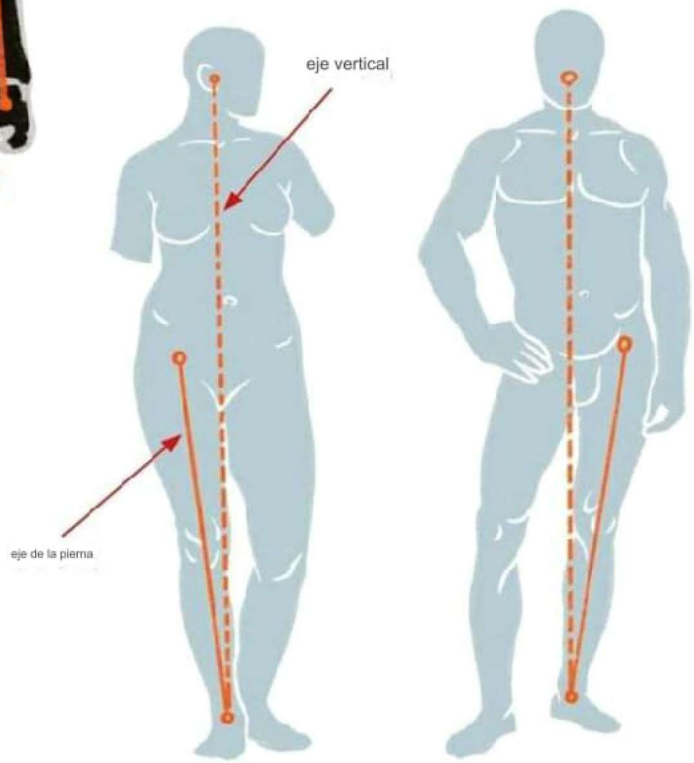

articulación de la cadera se puede determinar a partir de la superficie del cuerpo, se puede deducir el centro de gravedad aproximado de las extremidades inferiores en bipedestación.

la articulación de la rodilla (punto rojo) se superpone aproximadamente a la línea que conecta la articulación de la cadera y la articulación talocrural. En las piernas X (A) y O (C), la rodilla se desvía del centro de la articulación. Por cierto, esta línea también es útil para comprobar la pendiente de la tibia, que se extiende desde debajo de la rodilla hasta el tobillo.

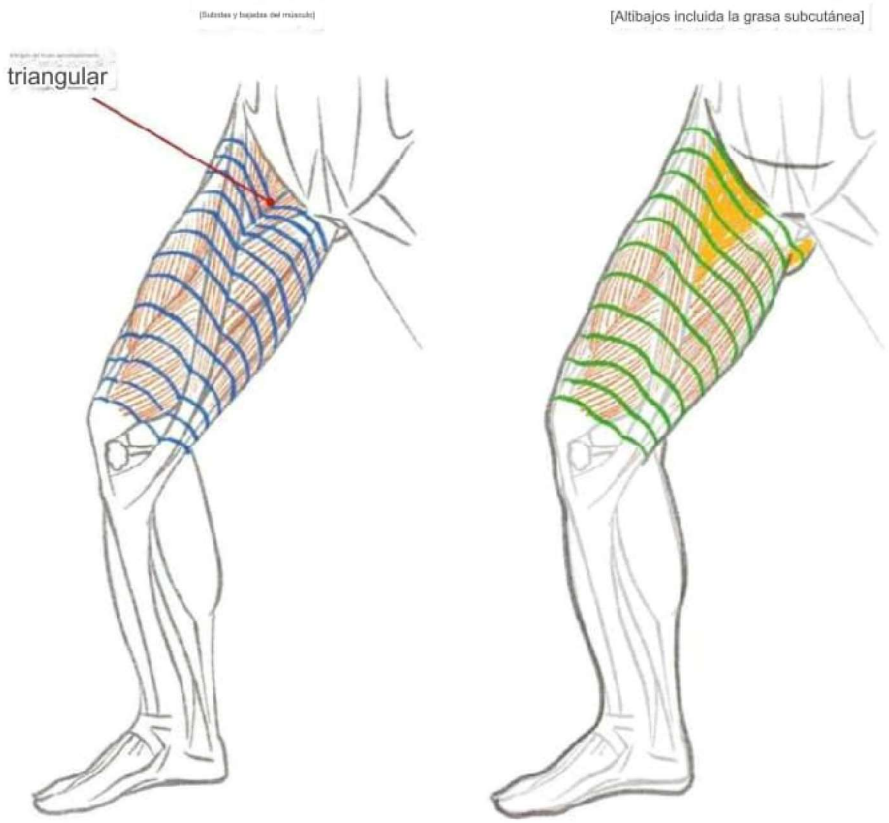

Hay una depresión triangular en la ingle llamada triángulo femoral. Esta es una de las zonas donde la apariencia de los músculos y las ondulaciones de la superficie corporal difieren mucho, y la zona queda suavizada por la grasa subcutánea que rellena esta zona.

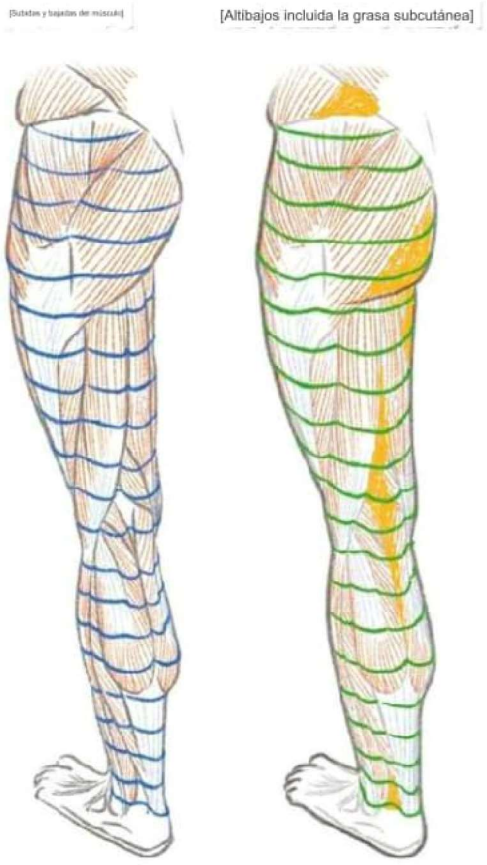

Grasa grasa En la parte posterior del muslo, la cantidad de grasa aumenta en las nalgas y la fosa poplítea, y la apariencia y contorno de los músculos son diferentes.

Disposición de los músculos internos del muslo.

masculino

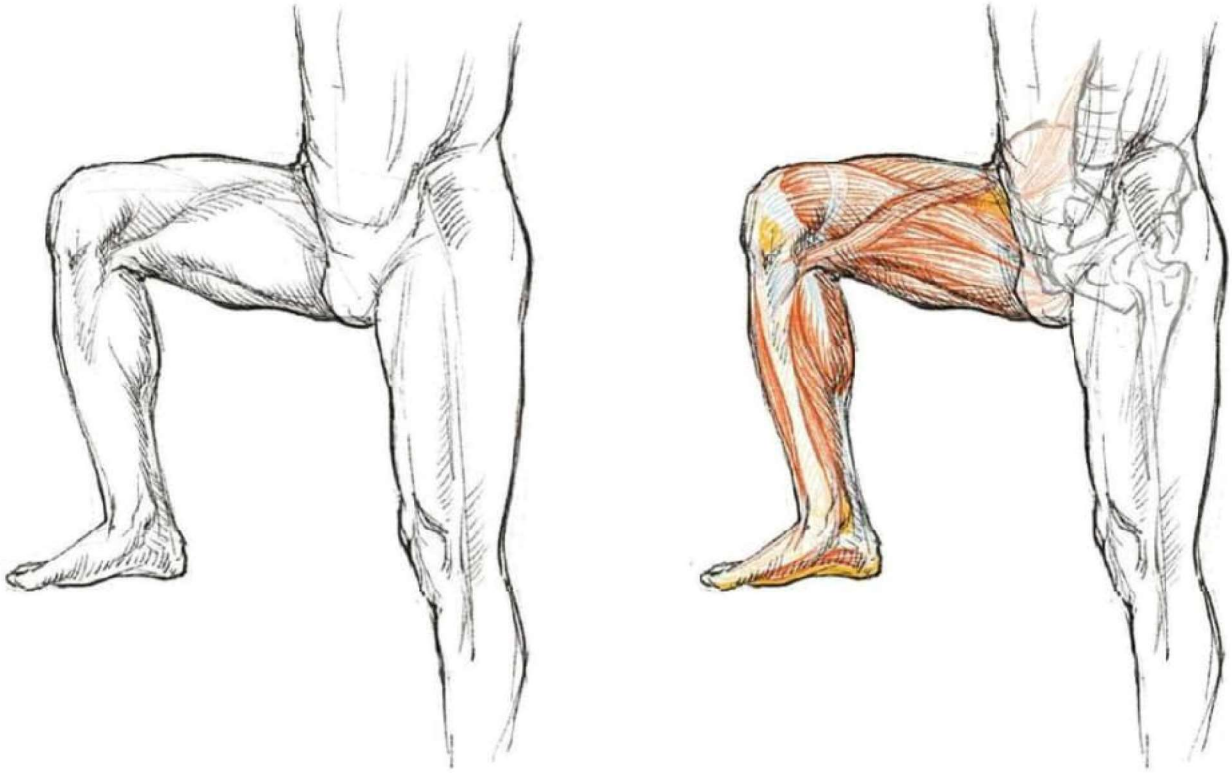

mujer

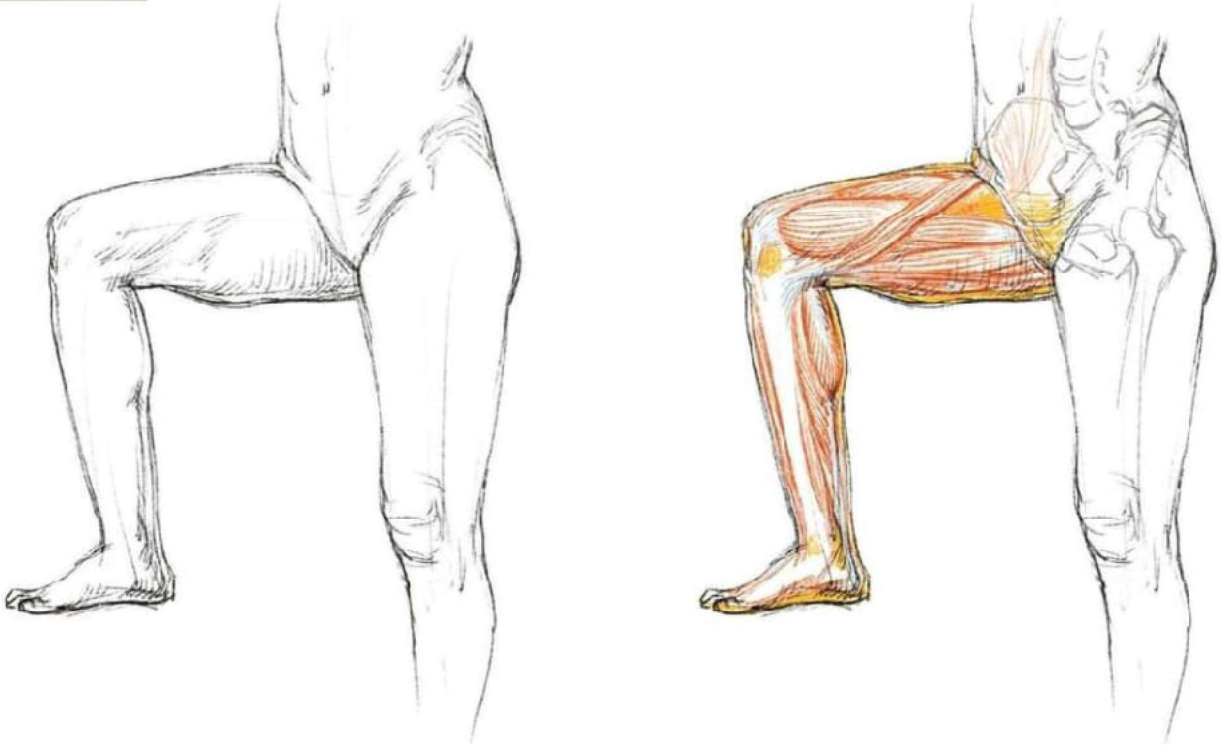

Los hombres generalmente tienen más masa muscular y menos grasa. De este modo se pueden observar claramente las ondulaciones. La razón por la que hay muchas figuras masculinas en los diagramas anatómicos es porque

Esto se debe simplemente a que es más fácil observar los altibajos de los músculos, etc. desde la superficie del cuerpo.

Las mujeres, en cambio, tienen menos masa muscular y más grasa. Las ondulaciones de los músculos se vuelven más suaves debido a la grasa, dándoles una apariencia redondeada.

Sobre todo se acumula mucha grasa alrededor de los muslos, lo que da una impresión diferente a los músculos y a la superficie del cuerpo.

en el área de la ingle.

pelvis masculina estrecha

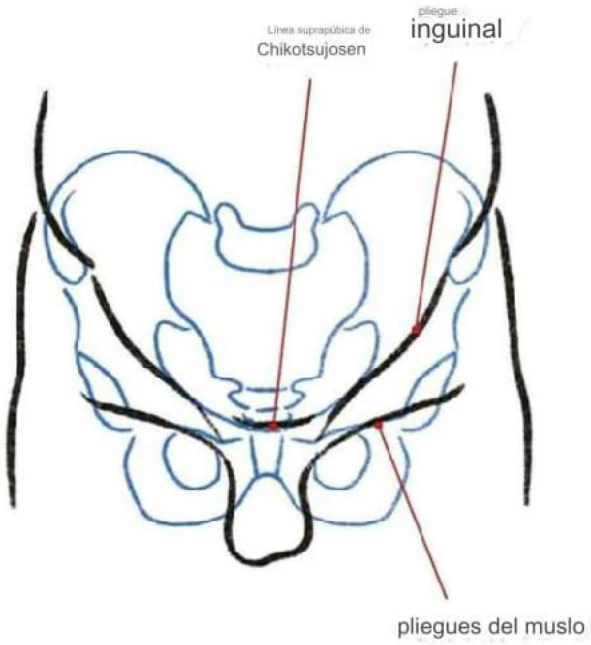

pelvis femenina ancha

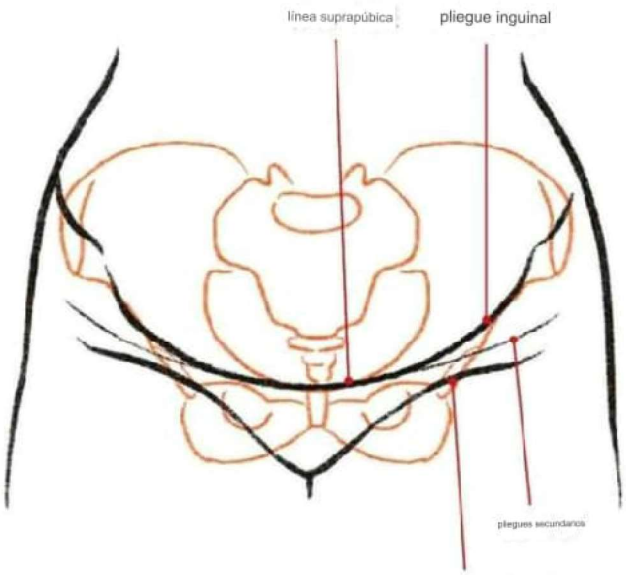

pelvis masculina ancha

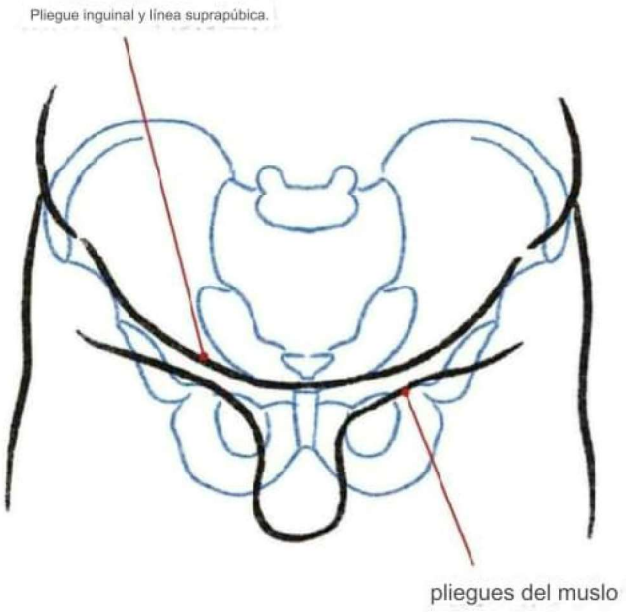

pelvis femenina estrecha

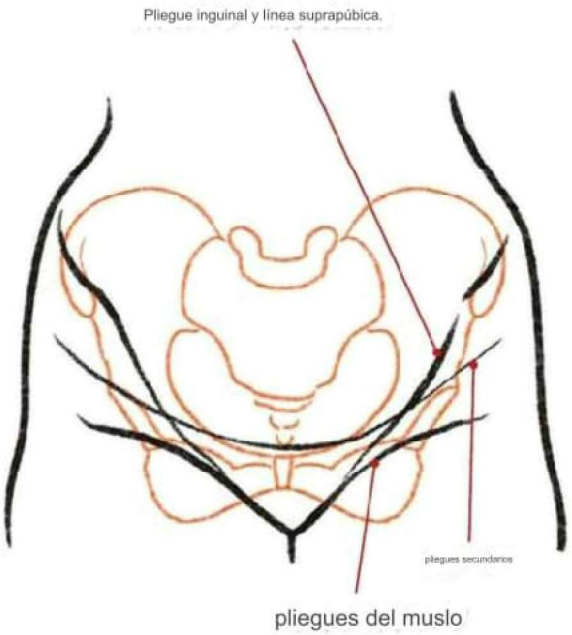

El área en el borde superior del muslo se llama ingle.

Las arrugas y pliegues de la región inguinal son famosos en la anatomía artística como pliegue inguinal, que forma un surco en la base de la pierna, pero en realidad existen múltiples arrugas y es fácil identificarlas erróneamente.

Quiero hacerme

el retináculo de Richet.

superficie interior

Frente

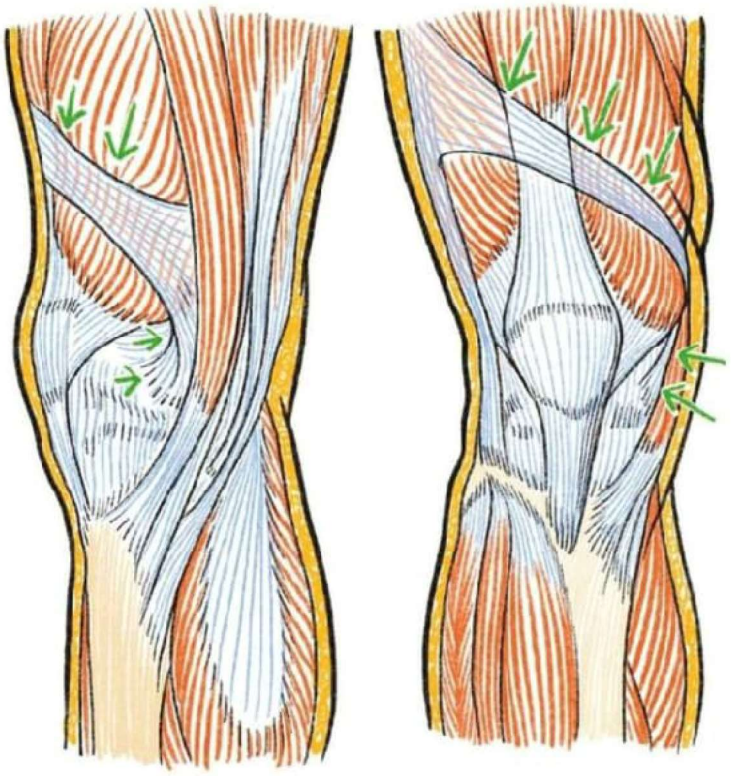

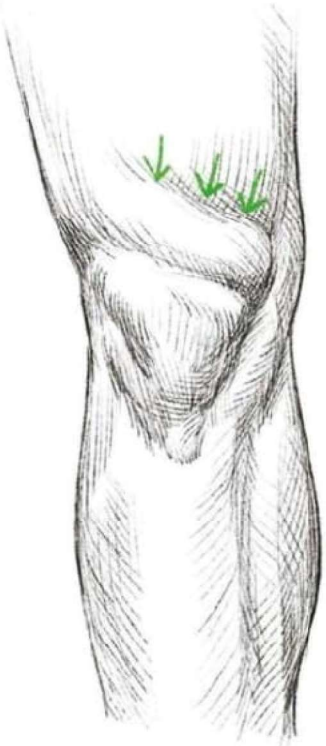

Retináculo de lichi
representado en la antigua
escultura griega "Dryphorus"



El retináculo de Richet es una estructura que sólo puede explicarse en la anatomía artística y, de hecho, fue disecado, confirmado y explicado por Paul Richet, un profesor de anatomía artística, a finales del siglo XIX. También se le llama retináculo arqueado de la fascia lata o retináculo fascia (flecha verde en la imagen de arriba) que presionan el cuádriceps por encima de la rodilla se vuelven invisibles cuando se aplica fuerza a la rodilla. vasto. Las fibras de la

Este surco estaba representado en la escultura griega antigua, pero no se entendió bien hasta que Richet lo explicó.

Pie de ganso, chico de rodilla

Pierna derecha vista en diagonal desde el frente.

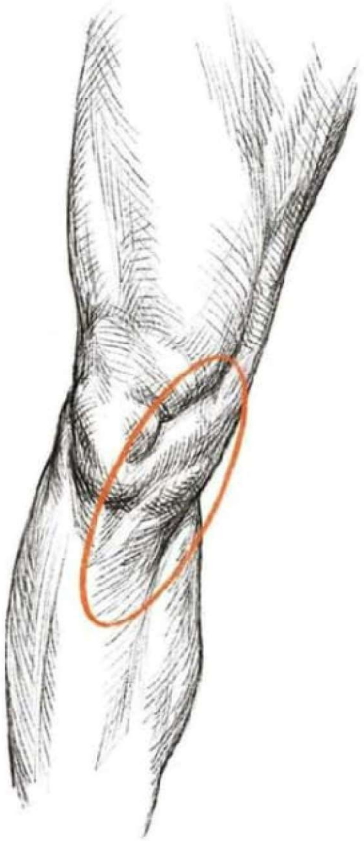

Disposición de los músculos del pie.

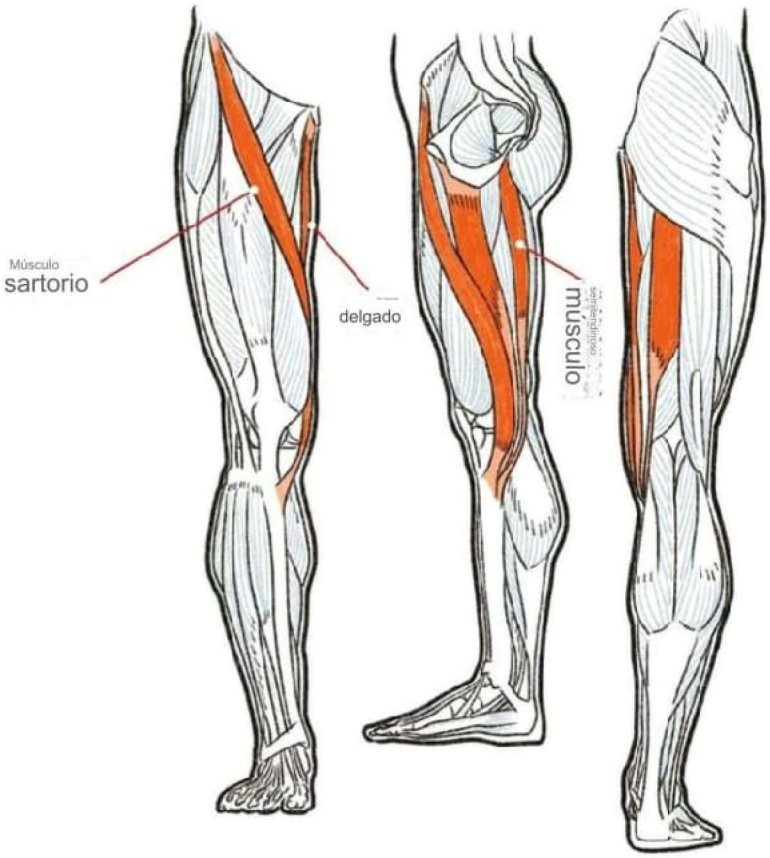

El bulto en el lado medial de la rodilla se llama "cráneo". Los isquiotibiales están formados por tres músculos: el sartorio (anterior), el gracilis (medio) y el semitendinoso (posterior), y si los trazas hacia arriba, llegarán a las partes lateral superior, medial inferior y posterior intermedia. la ingle. Se adhiere de forma dispersa.

Las rodillas de mujeres y niños a veces se denominan "caras de rótula" porque sus rodillas ondulan en forma de cara. Si diseccionas el nudo de la rodilla, se verá como en la figura siguiente.

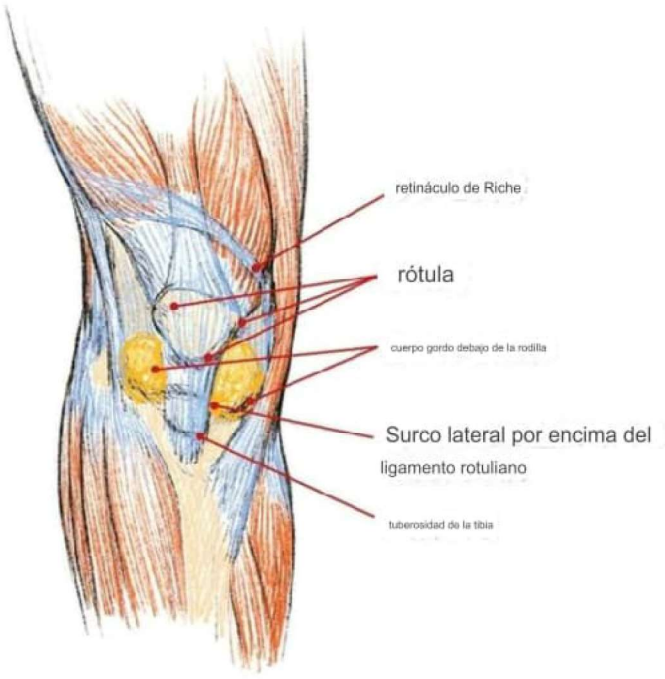

rodilla hancho

Extensión de rodilla inversa

articulación de rodilla normal

Extensión inversa de rodilla

articulación de rodilla normal

Kashinten

La hiperextensión de la rodilla se llama rodilla renegada. hiperextensión del codo

También se ve particularmente en niños y mujeres. También se observa en hombres

con cuerpos flexibles, como los bailarines. En otras palabras, no tiene nada

que ver con las diferencias de género.

En el arte, se expresa a través de posturas de pie, como el centro de gravedad con una sola pierna.

constricción del tendón de aquiles

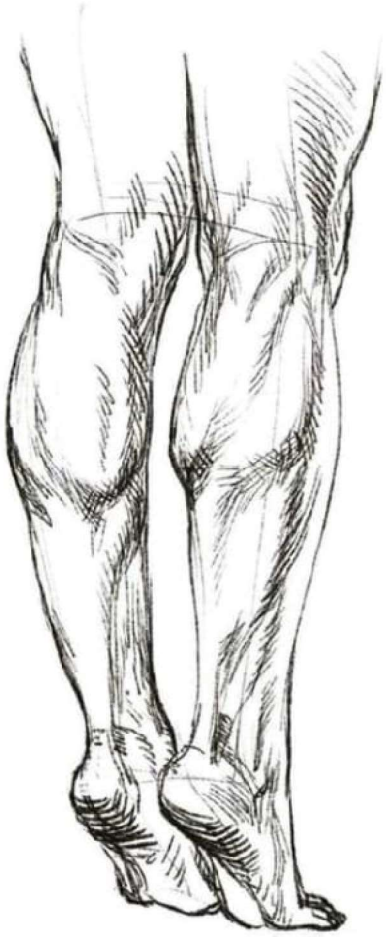

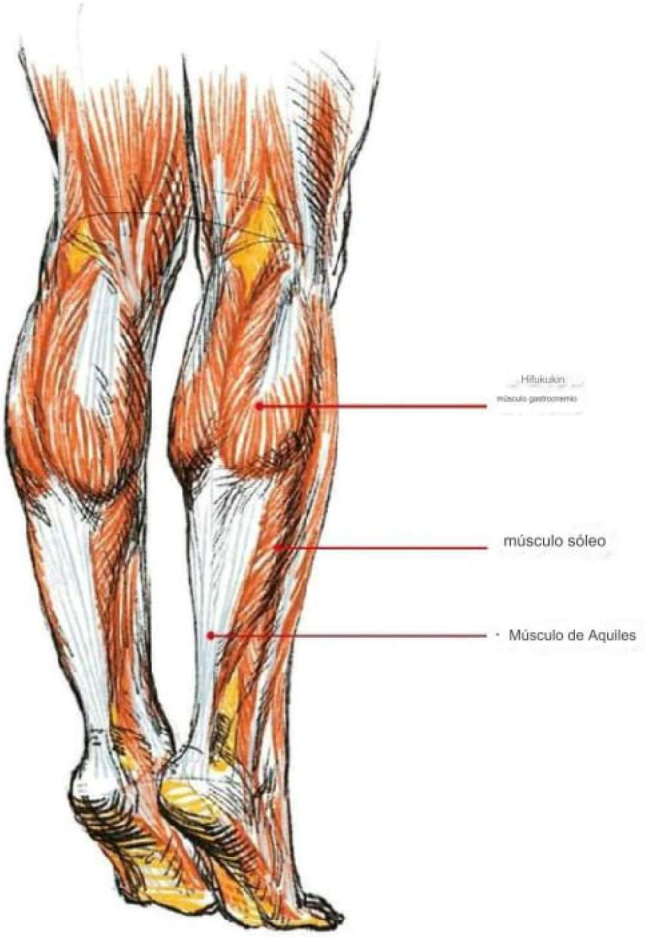

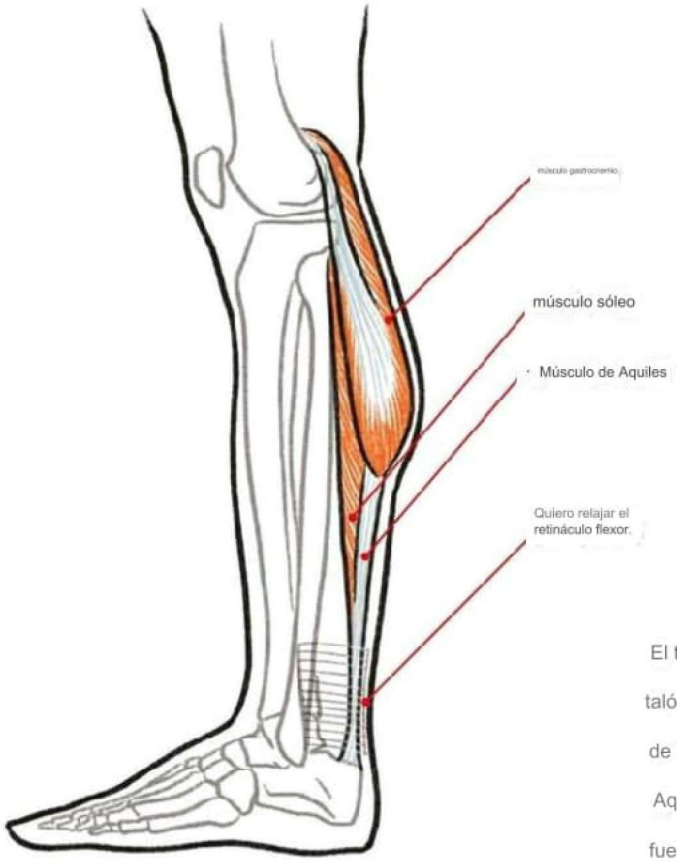

El tendón de Aquiles, que forma una ondulación en forma de haz en el talón, es plano y membranoso en la pantorrilla, pero se vuelve en forma de haz y se contrae en el talón. Esto se debe a que el propio tendón de Aquiles está torcido y es delgado, y a que está sostenido desde arriba por fuertes fibras de colágeno llamadas retináculo flexor.

rotación rígida de

la parte inferior de la pierna

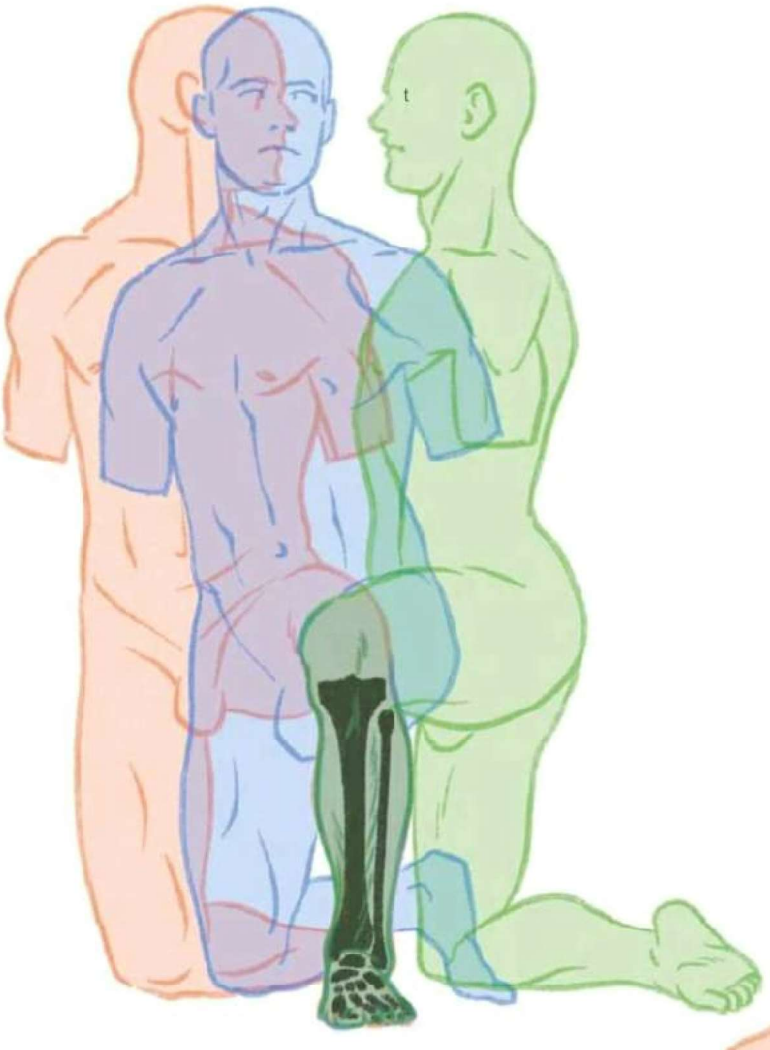

Rotación de la parte inferior de la pierna cuando la rodilla está doblada.

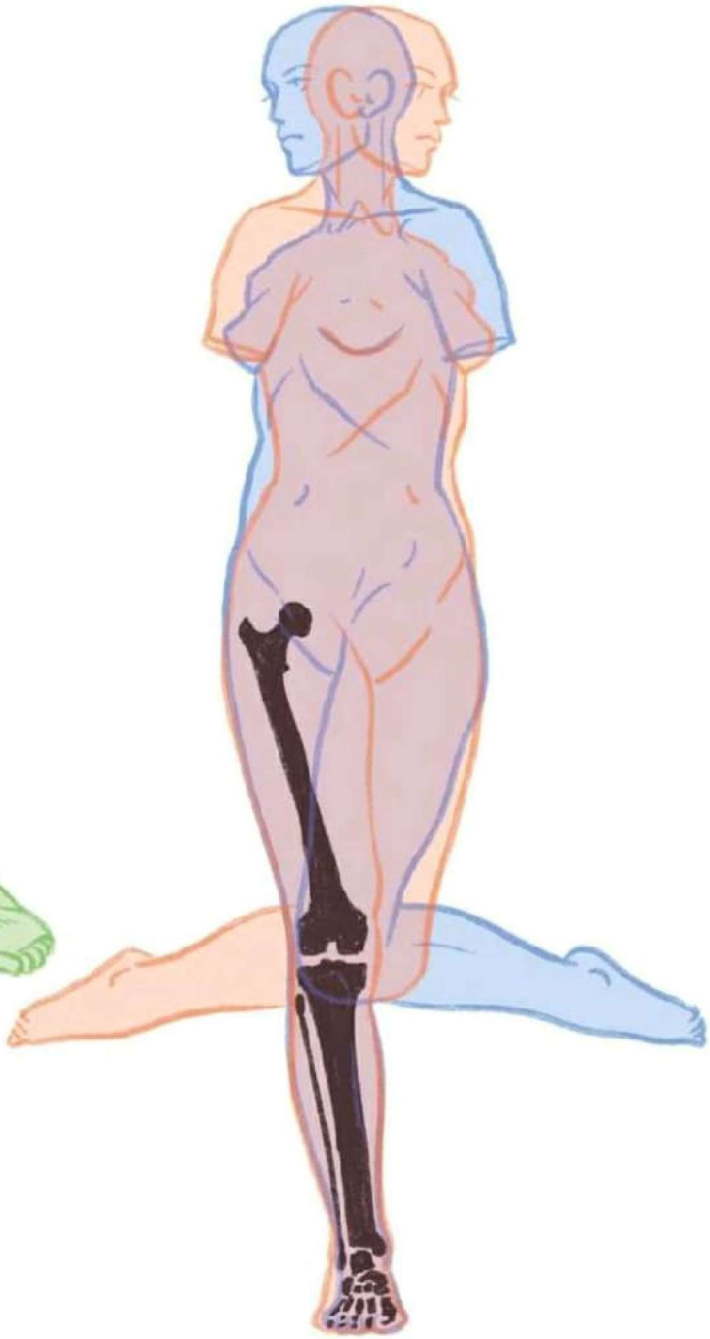

Rotación del miembro inferior cuando la rodilla está extendida.

La parte inferior de la pierna debajo de la rodilla no gira cuando la rodilla está extendida, pero cuando la rodilla está doblada, las articulaciones se aflojan y giran. Cuando la rodilla está extendida, los huesos de la articulación de la rodilla entran en estrecho contacto y giran junto con el muslo.

Ángulo del tobillo y estilo de caminar.

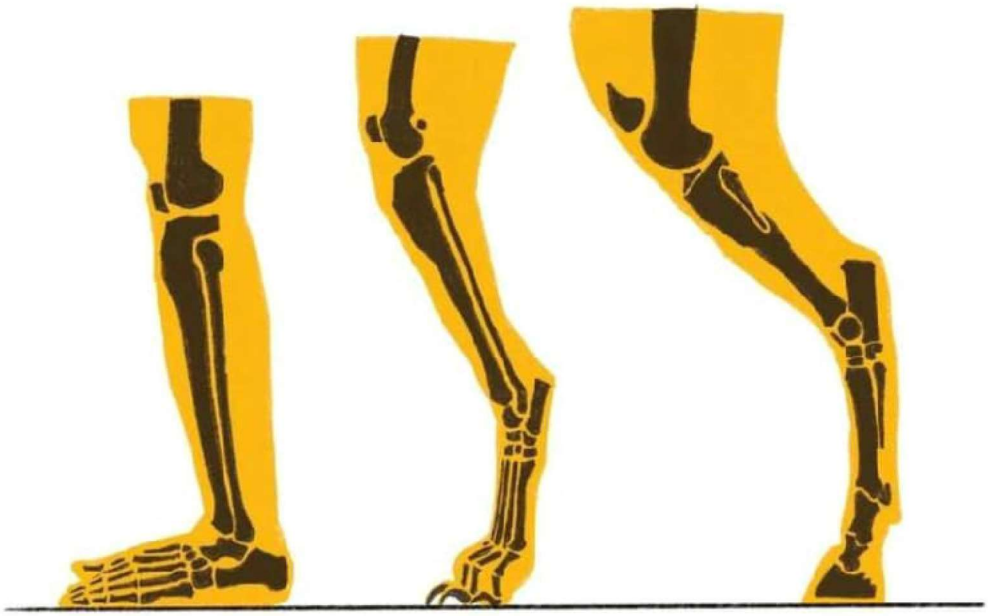

Los estilos de caminar de los animales se pueden dividir a grandes rasgos en tres tipos: caminar sobre el talón, digitígrados, caminar sobre las puntas de los dedos y caminar con pezuñas, caminar sobre las puntas de los dedos de los pies. Los humanos realizan todos estos tipos de caminata dependiendo de la situación. Este movimiento involucra principalmente la articulación talocrural del tobillo.

Variación del dedo del pie

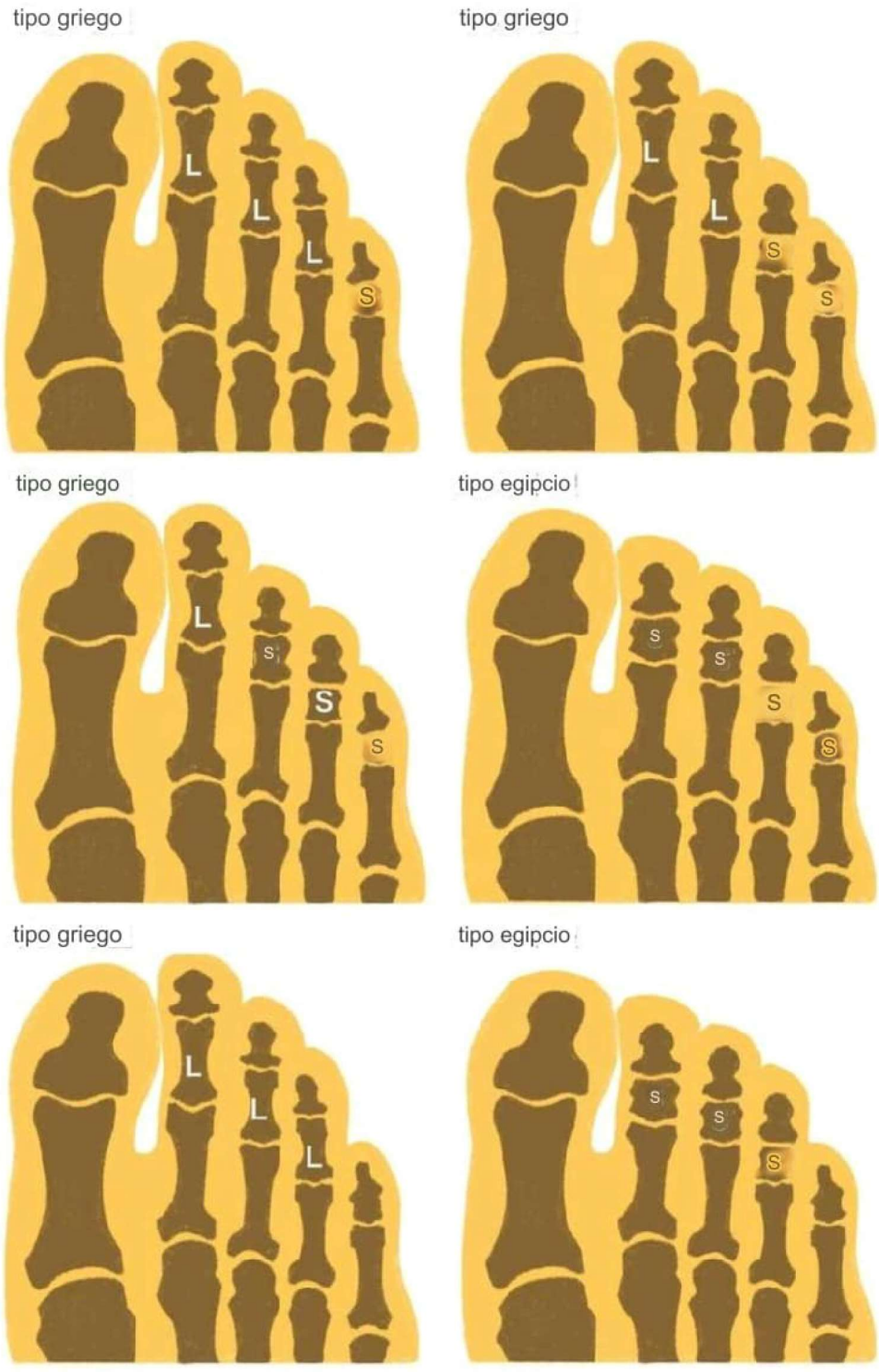

Bashi Un
dedo del pie en el que el dedo índice (segundo dedo) es más largo que el pulgar (bola) a veces se denomina "tipo griego", y un dedo del pie en el que el pulgar es más largo que el pulgar a veces se denomina "tipo griego". "Tipo egipcio." El nombre común proviene del estilo de escultura de la antigua Grecia y el antiguo Egipto, pero en comparación con el esqueleto
la falange media (la segunda articulación, la falange) es muy diferente."

Las dos imágenes de abajo muestran un tipo en el que las falanges distal y media del dedo meñique (quinto dedo) están fusionadas, lo cual es común en los japoneses. (Modificado de Le Minor et al., 2016)

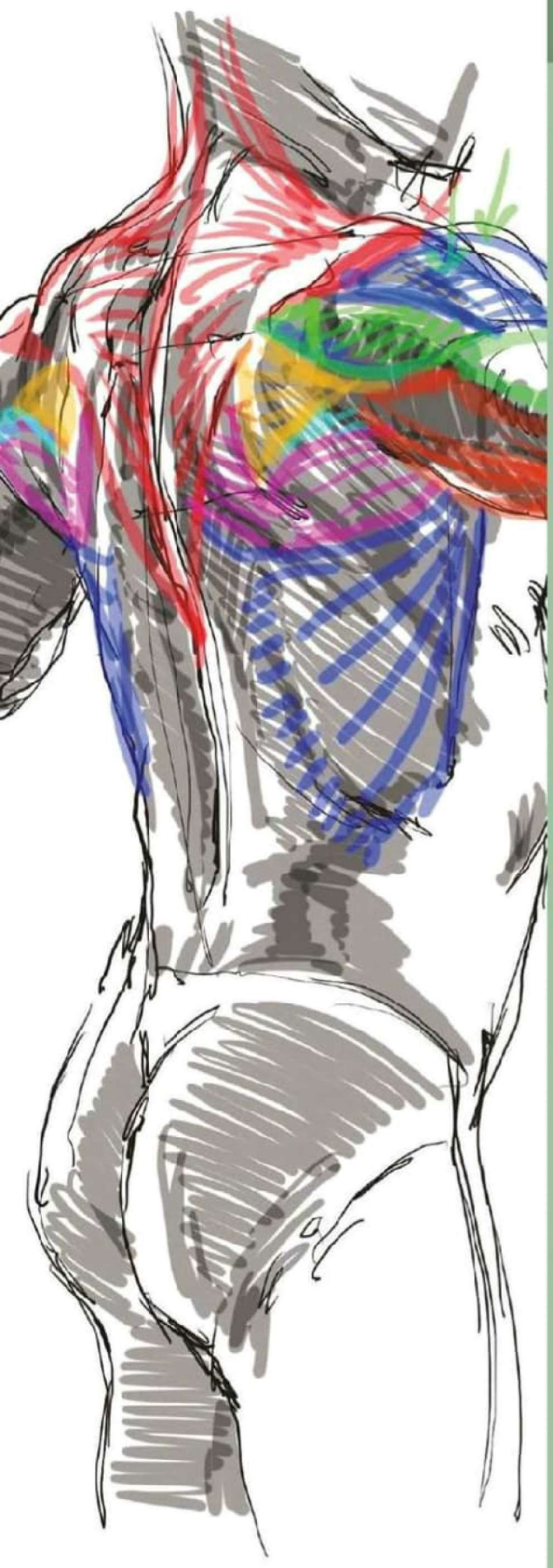

parte 3

Colección

Anatomía Croquis

Los conocimientos aprendidos en anatomía del arte se utilizan básicamente en la etapa de borrador de la obra. Aquí, presentaremos el método de croquis más común y la forma de verlo, que se puede aplicar a la etapa de borrador, es decir, borradores, bocetos, etc., y es la forma más común de practicar y mejorar sus habilidades de dibujo.

método de disección croquis

1 Dibuja un esqueleto simple

Los contenedores óseos como la cabeza, la caja torácica y la pelvis se entienden en términos de volumen. Para huesos largos y delgados, es bueno poder dibujar la longitud del hueso, las protuberancias de las articulaciones y las protuberancias de los puntos de unión de los músculos. Al principio practica mirando modelos y fotografías, y una vez que te acostumbres, intenta dibujar con proporciones libres. Al dibujar, lo mejor es relajar los hombros y tomárselo con calma.

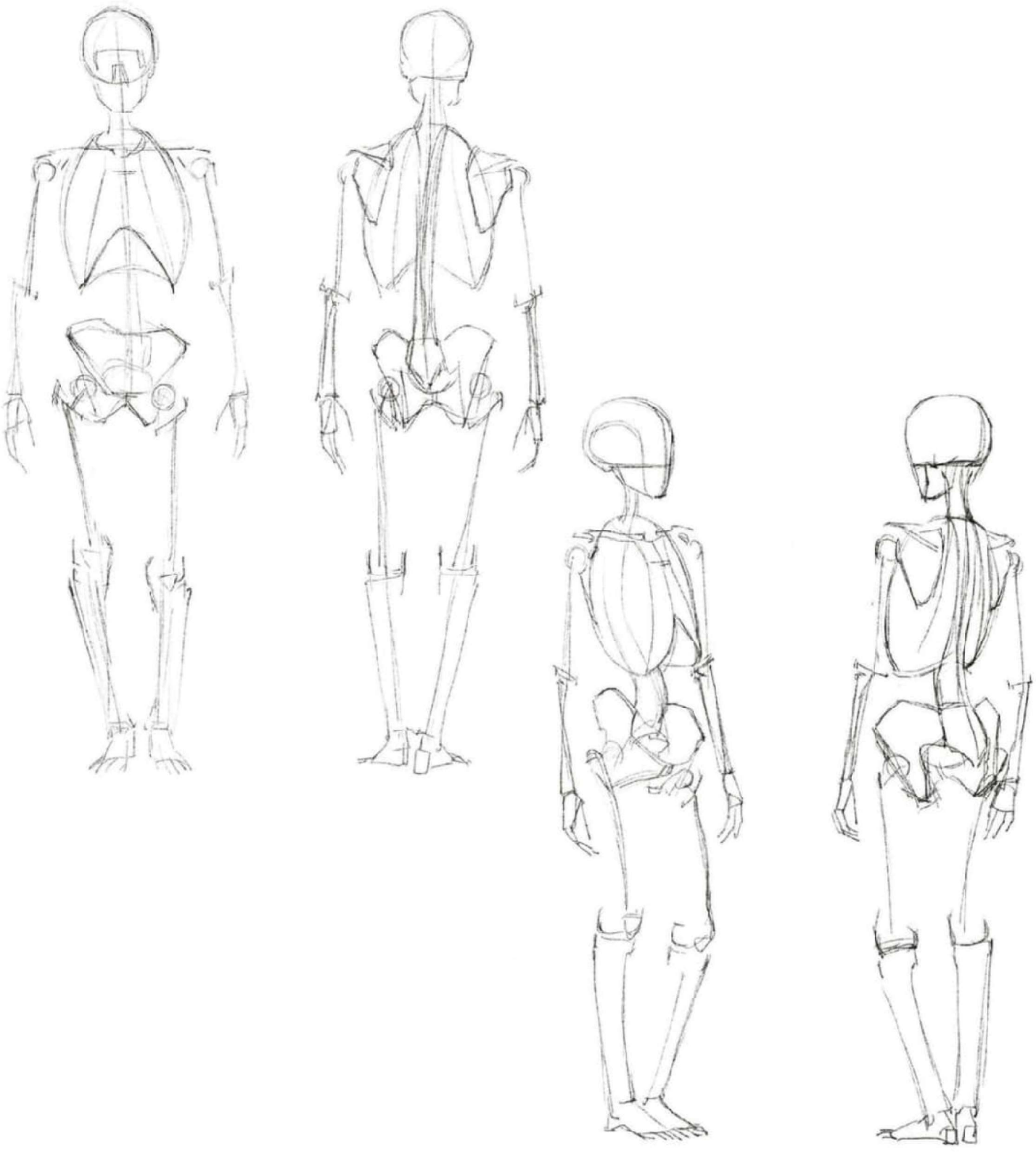

2 Dibuja la base de la línea.

Conecte las líneas de contorno o las protuberancias de hueso a hueso con una línea lo más recta posible. Esta forma del cuerpo se acerca a la forma del cuerpo más delgada de ese esqueleto.

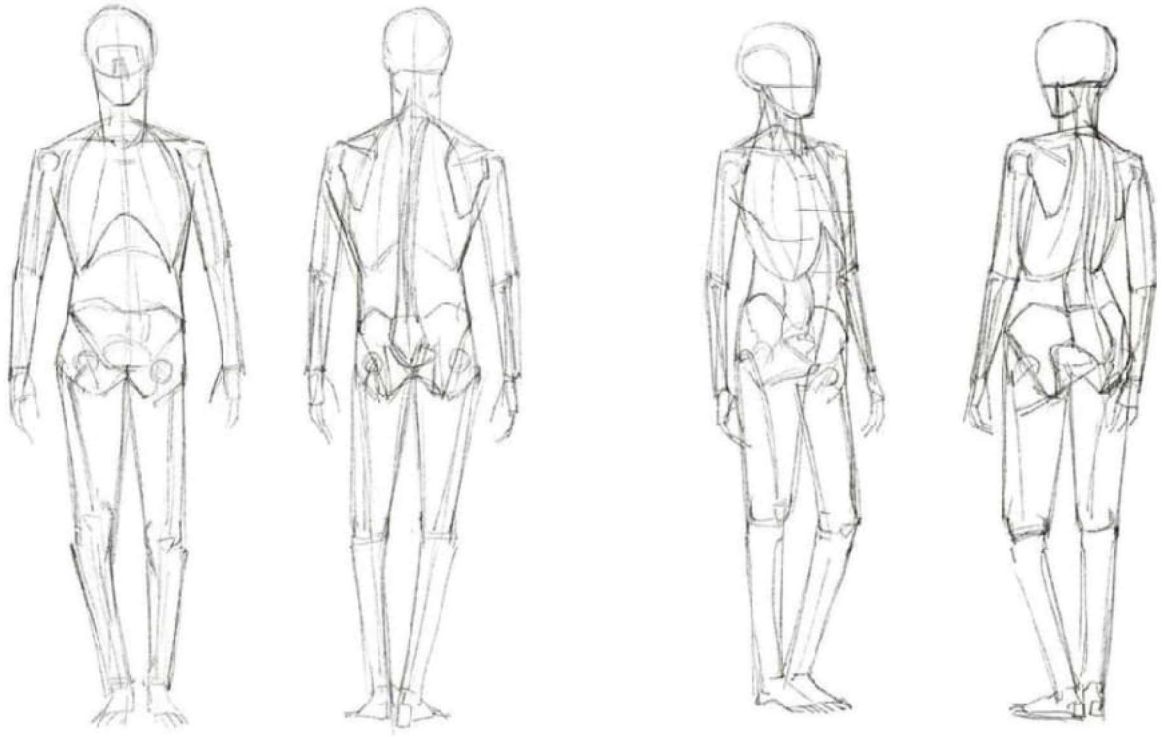

3 Dibuja las ondulaciones de los músculos.

Agrega carne a la base dibujada en el paso 2. Enfatizar y expandir los músculos mejorará tu físico, mientras que agregar carne más delgada te dará una figura femenina o más esbelta. La depresión entre las líneas no debe ser inferior a la base dibujada en el paso 2.

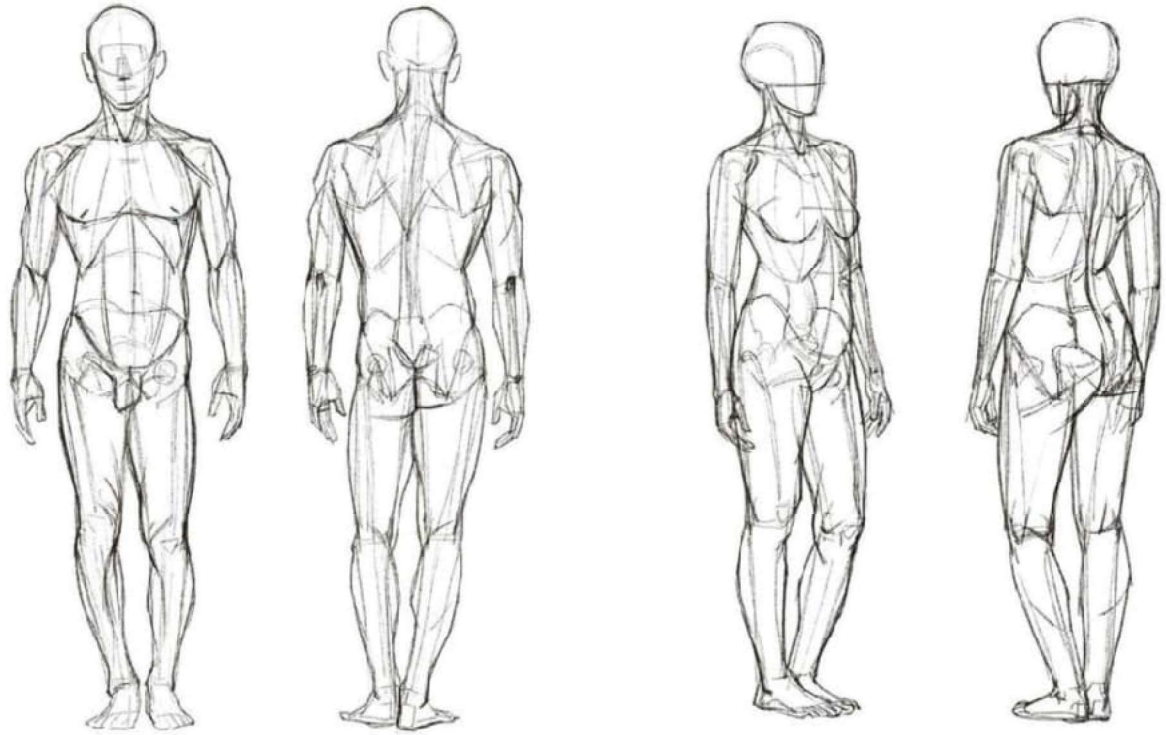

Postura que mira las proporciones de brazos y piernas.

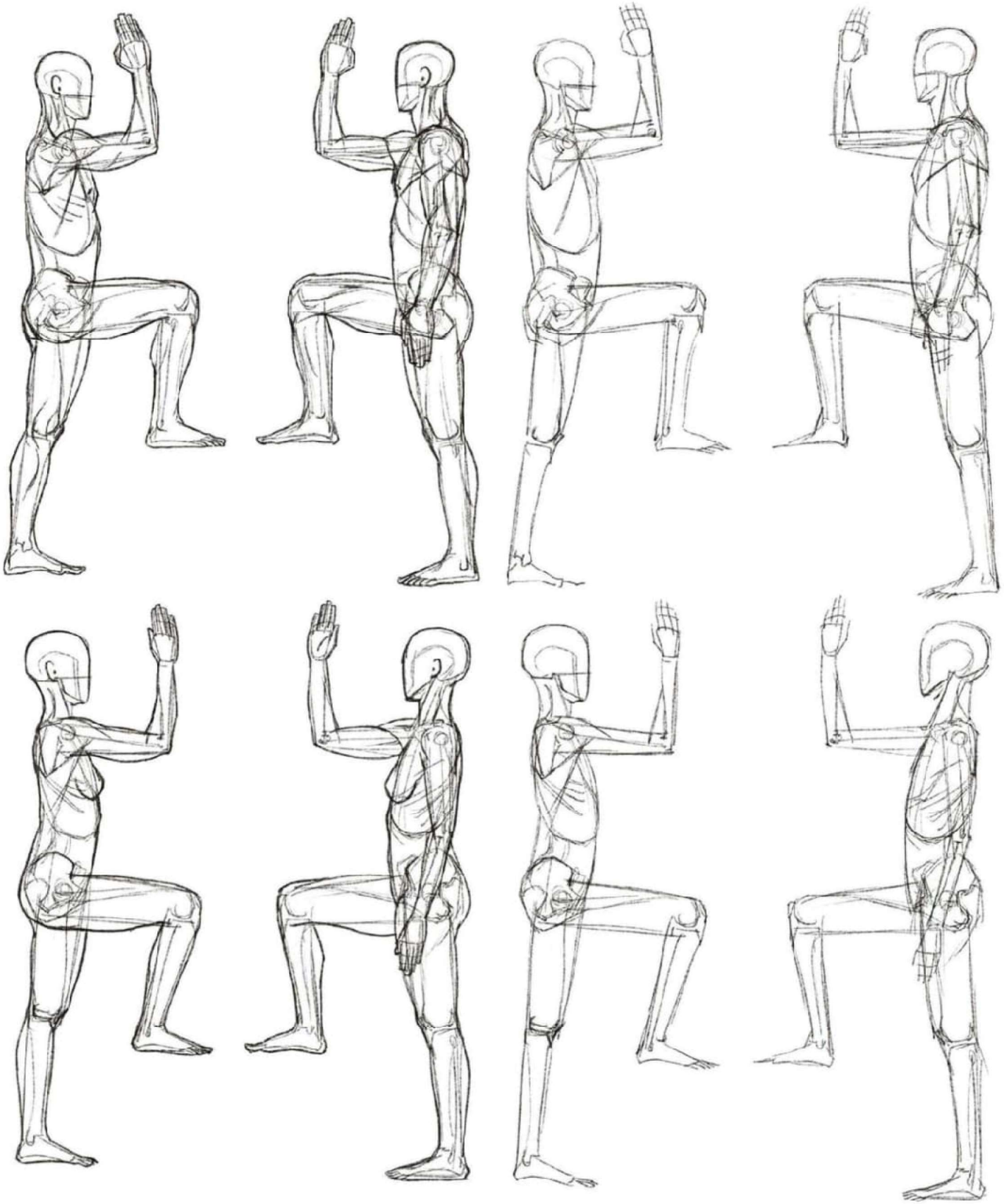

La postura de doblarse a 90 grados con los codos y las rodillas hacia adelante se usa a menudo para explicar las proporciones del cuerpo cuando se ve de lado. En particular, se hace evidente la diferencia de longitud entre las extremidades superiores e inferiores. Las yemas de los dedos de los brazos delanteros son generalmente más altas que la parte superior de la cabeza, más altas en personas más altas y más cercanas a la altura de la cabeza en personas más bajas. Generalmente, la planta de la pierna extendida hacia adelante está aproximadamente en la línea debajo de la rodilla. Esto disminuye a medida que creces.

héroe de pie

Coloque sus manos en sus caderas, enfatizando la forma de triángulo invertido de su torso. Respirar profundamente mientras estás en esta posición enfatizará aún más la postura.

Brazos levantados y parada de manos.

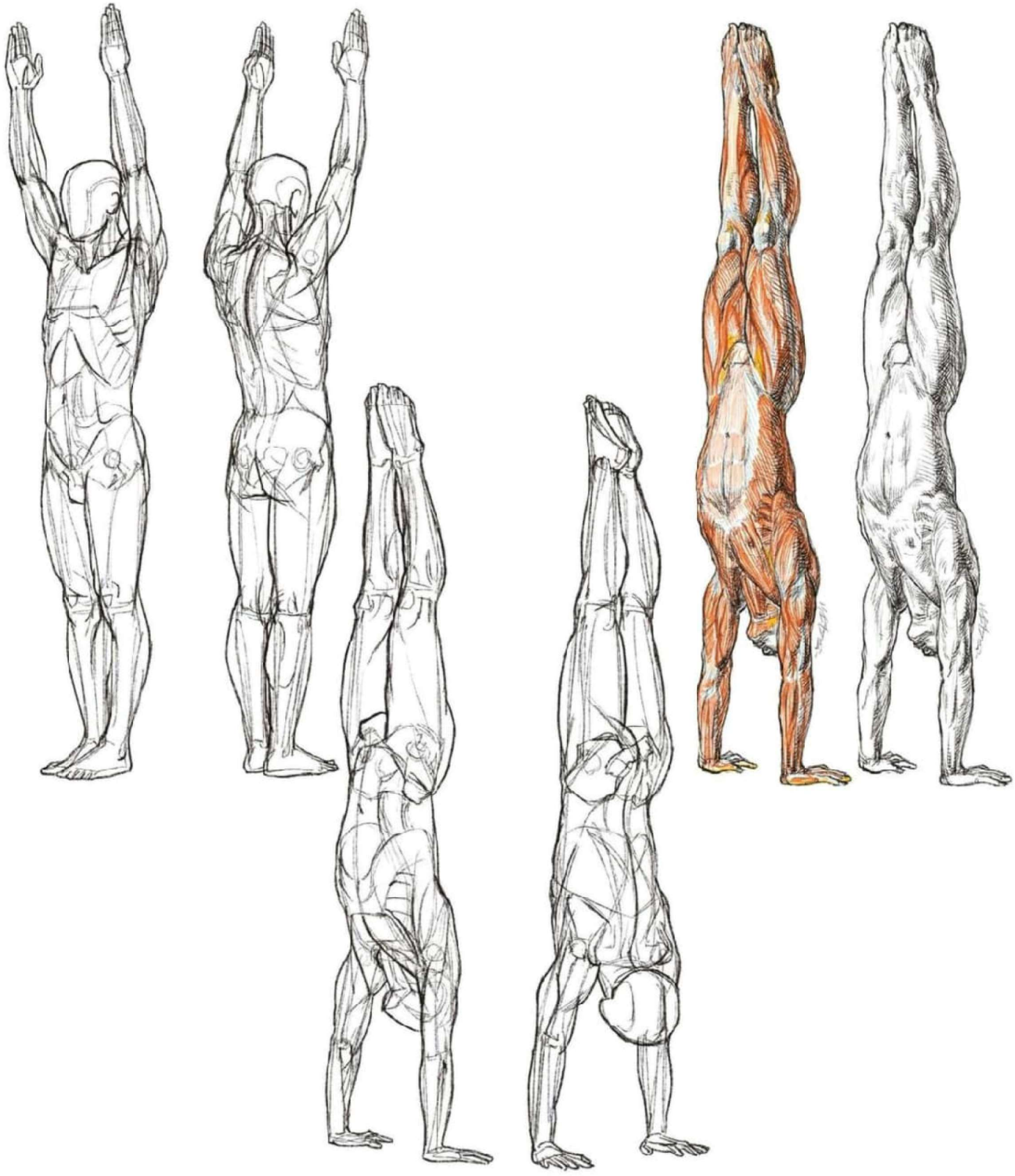

El cambio en la forma externa de las dos posturas es el efecto de la gravedad sobre los tejidos blandos. Cuando haces el pino, los músculos de tus muslos se hunden y se mueven hacia abajo. La dinámica es que el tórax se expande por los órganos abdominales y, a la inversa, la parte inferior del abdomen se vuelve más delgada. Estas características también aparecen al sumergirse en la natación. Los músculos de los hombros y las extremidades superiores de la espalda se contraen para soportar el peso del cuerpo, creando distintas ondulaciones. Al dibujar una parada de manos, es una buena idea comprobarlo girando la pantalla boca abajo de vez en cuando.

postura encorvada

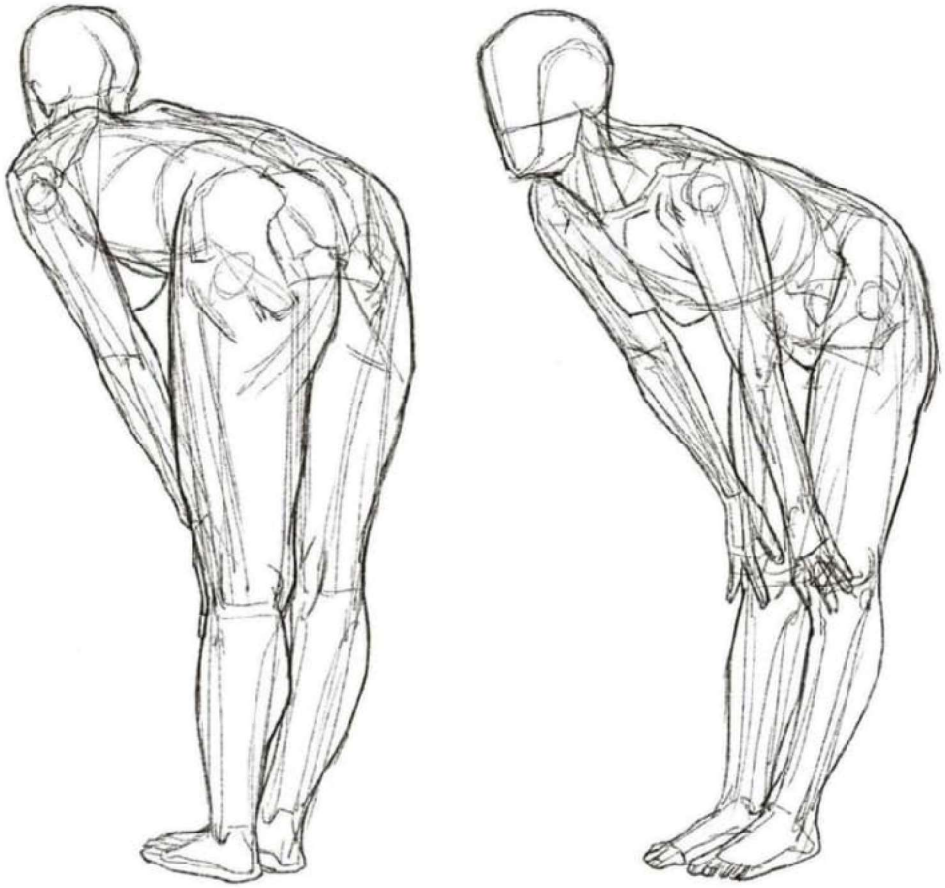

Inclínate hacia adelante: coloca las manos sobre las rodillas. Tanto los codos como las rodillas deben estar rectos y el torso debe estar alineado con las piernas.

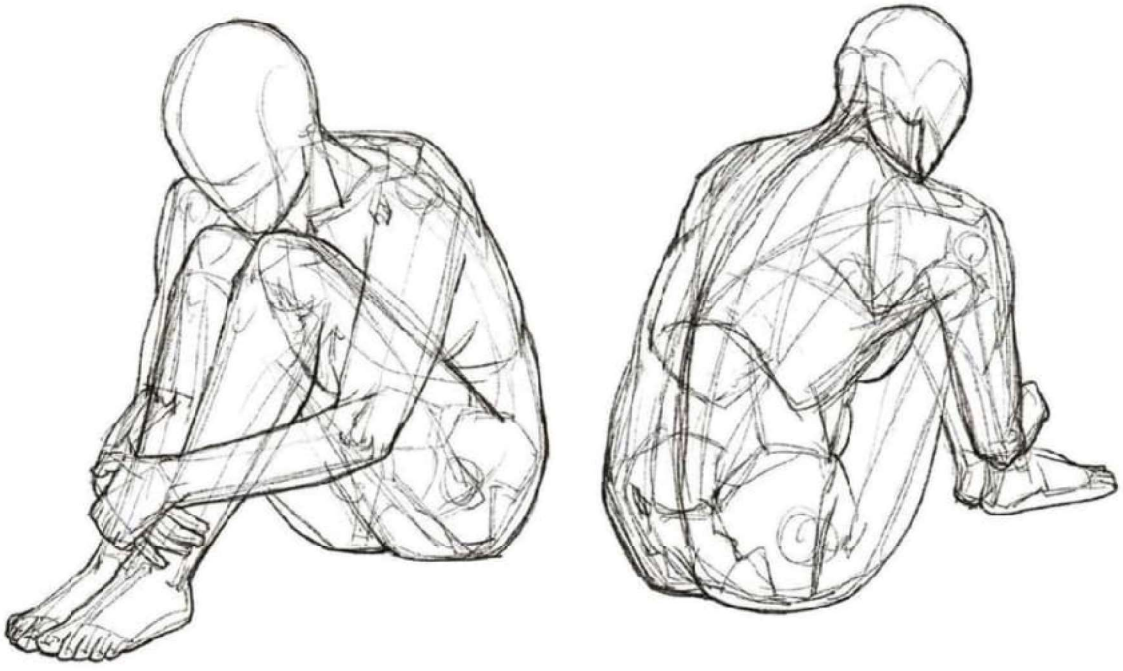

Educación física sentado: al doblar las rodillas, puedes mantener el pecho y el abdomen en estrecho contacto con los muslos.

Posiciones sentada y acostada

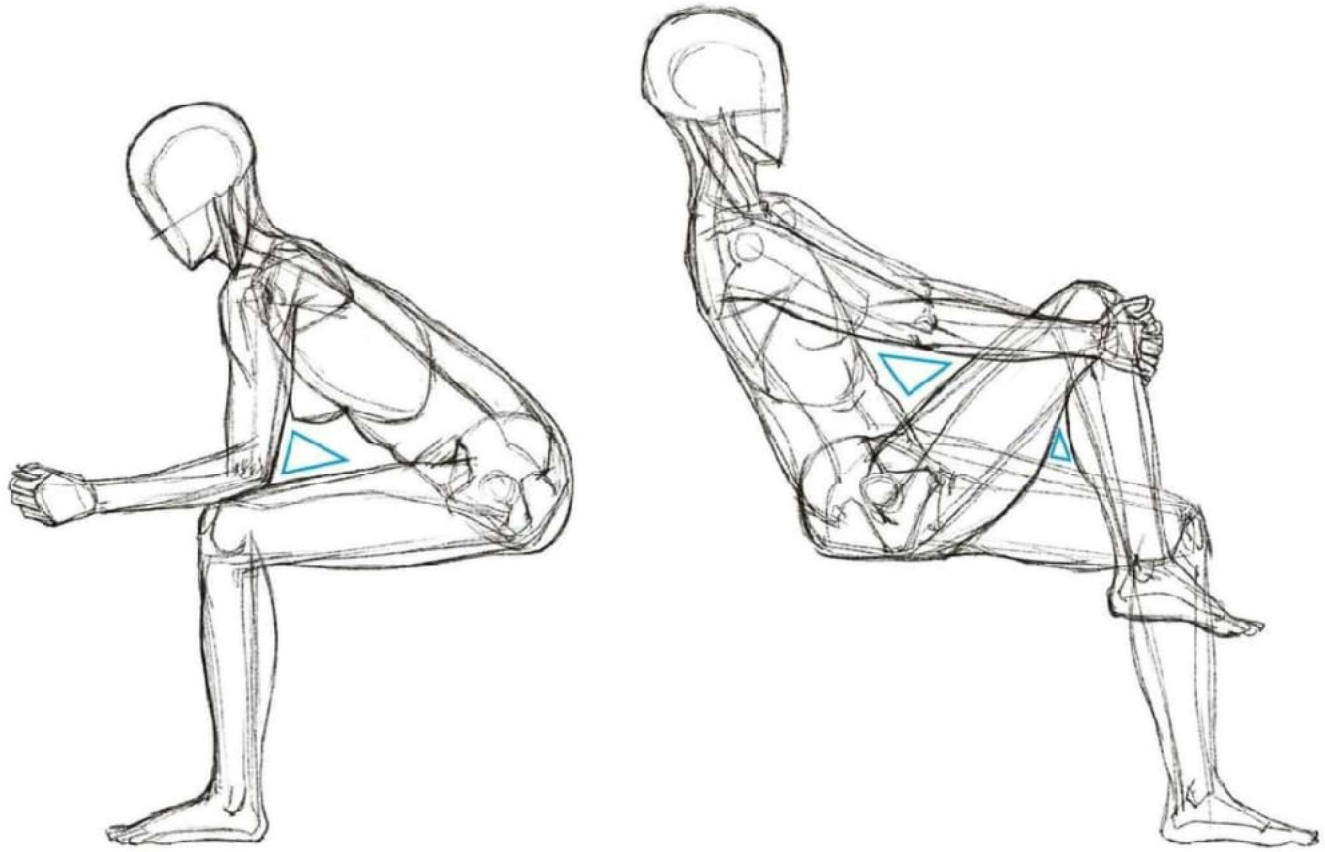

Sentado: Los codos, las rodillas y el torso doblados que conectan las extremidades tienden a crear un espacio triangular. Las formas claras son útiles como indicadores para comprender la postura.

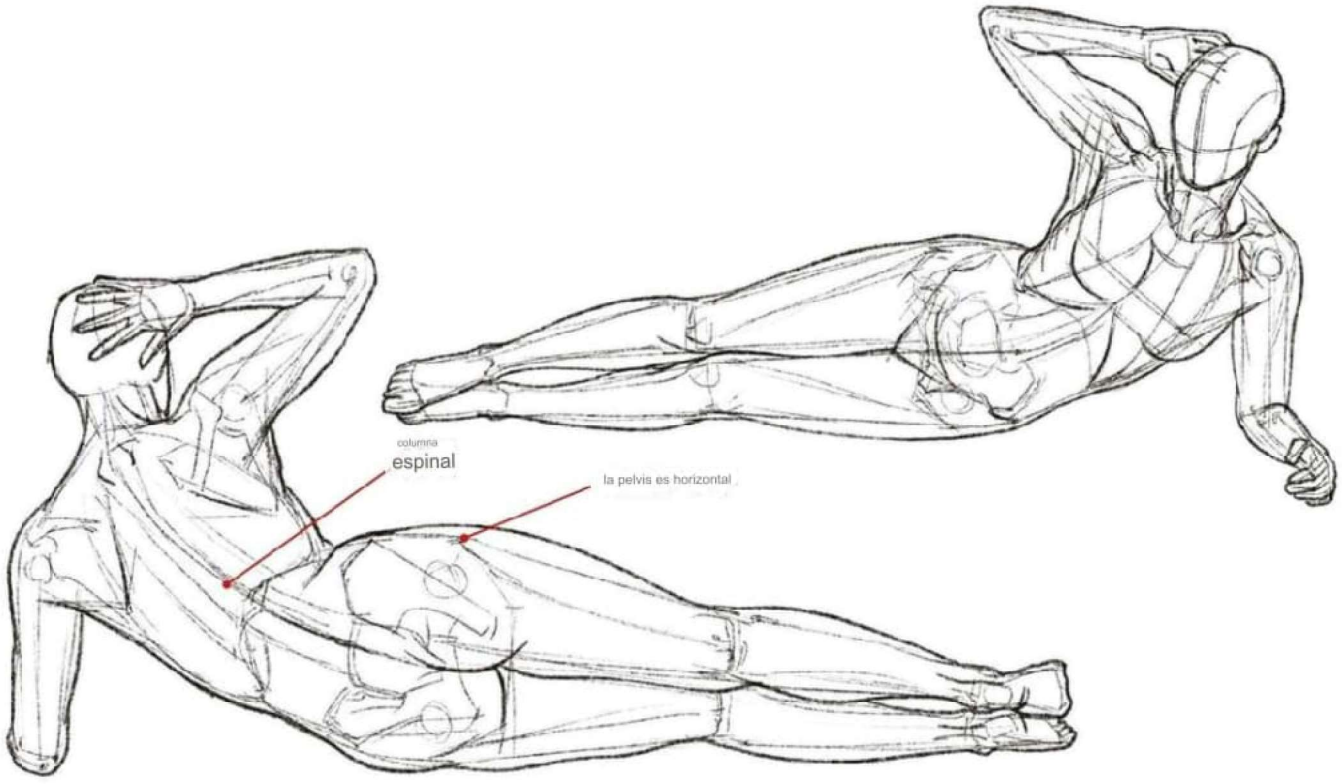

Posición acostada: En la posición acostada, los costados y el abdomen se hunden debido a la gravedad. Cuando la pelvis está horizontal, la columna vertebral se dobla hasta que la cabeza queda vertical.

Torso torcido, tocando la espalda con las manos.

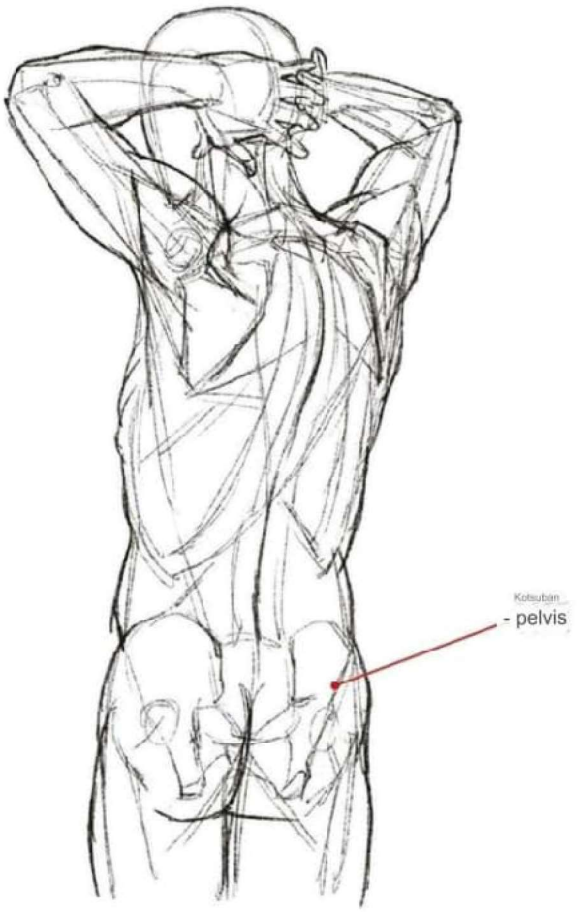

el torso: primero, verifique la orientación de la pelvis, la caja torácica y el cráneo, y luego conecte el cuello y el abdomen, que están cubiertos con tejido blando, para que sea más fácil captar la forma.

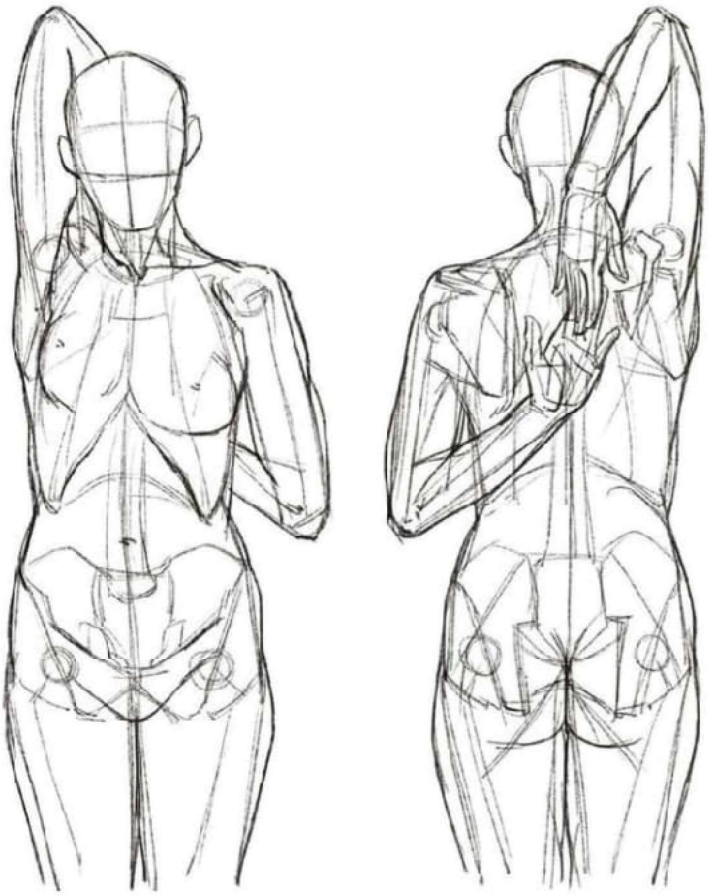

la espalda con las manos: en la parte delantera (lado izquierdo de la figura), la diferencia en la altura del pezón entre el lado izquierdo y el derecho es mayor tanto para hombres como para mujeres. En la parte trasera (lado derecho de la figura), la escápula gira hacia arriba en el lado con el brazo levantado, y la escápula sobresale fuertemente hacia atrás en el lado con el brazo bajado.

Postura delgada, brazos extendidos.

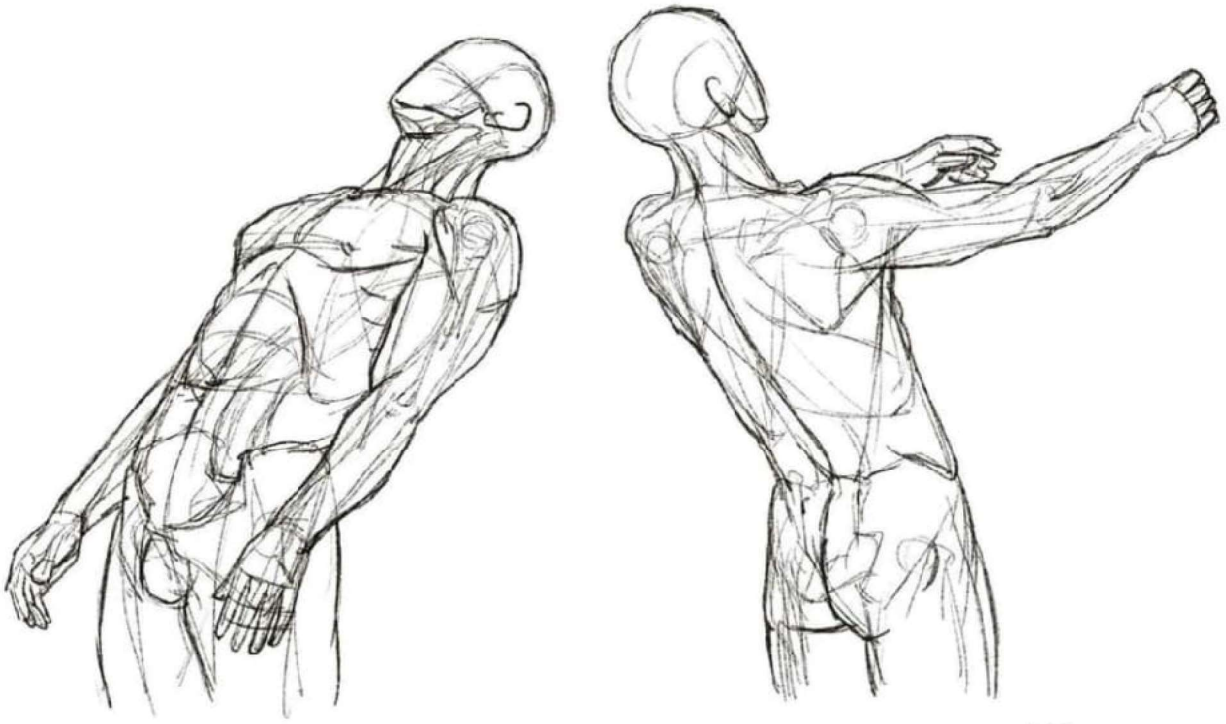

hacia abajo: en la postura inclinada descrita anteriormente, la perspectiva del torso está inclinada hacia adelante y la perspectiva es superior hacia atrás. Si estás en una posición en la que sientes que estás a punto de caerte, tus brazos deben extenderse frente a ti para mantener el equilibrio. Si no extiendes los brazos delante de ti, darás la impresión de que estás de pie.

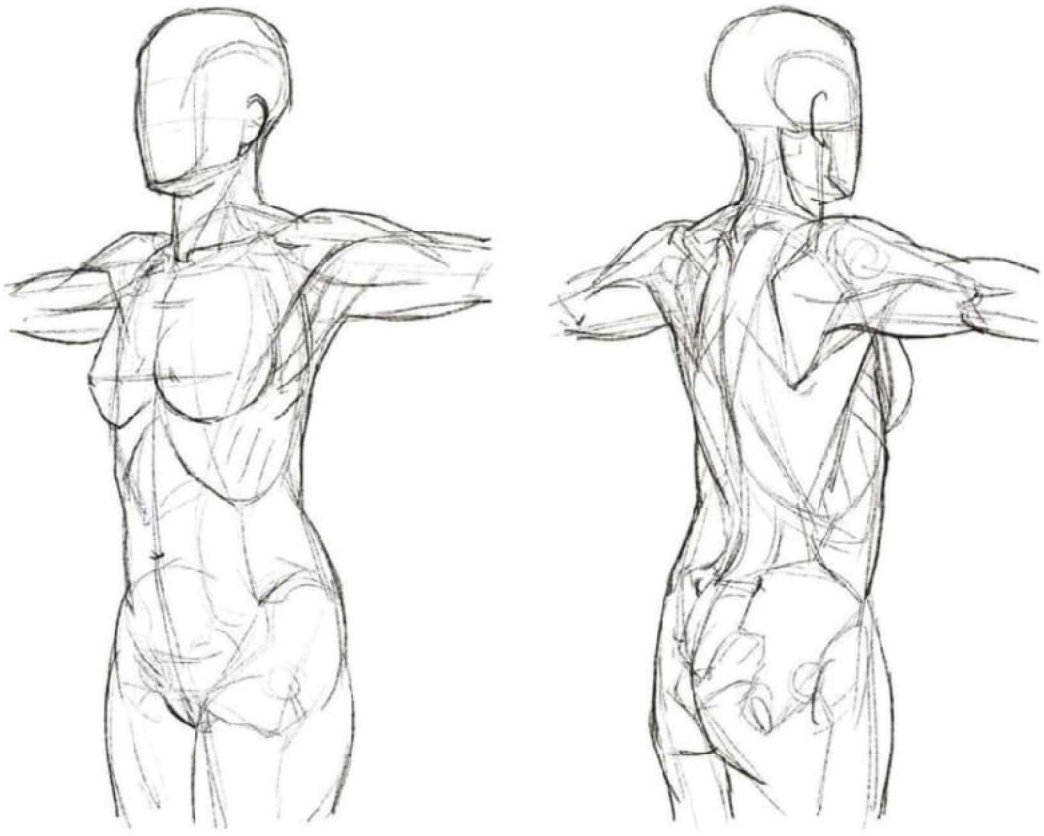

Separe los brazos: esta es una buena forma de comprobar la forma de su torso porque sus brazos no se superponen a su torso. Casi no hay cambios en la posición del omóplato hasta que el brazo está en posición horizontal. El modelado de personajes 3DCG también suele realizarse con los brazos extendidos.

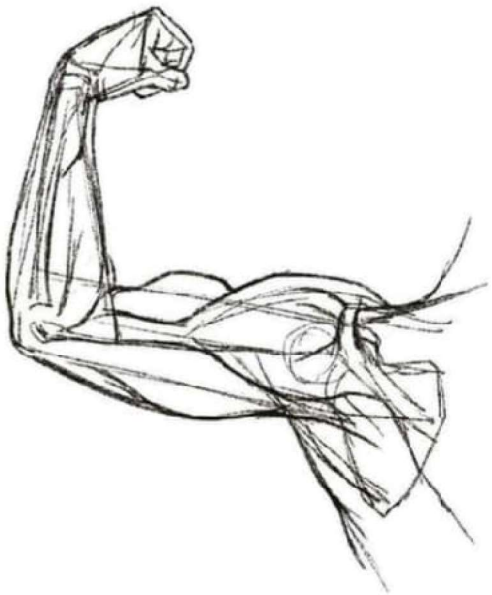

Lado trasero al doblar el codo con fuerza.

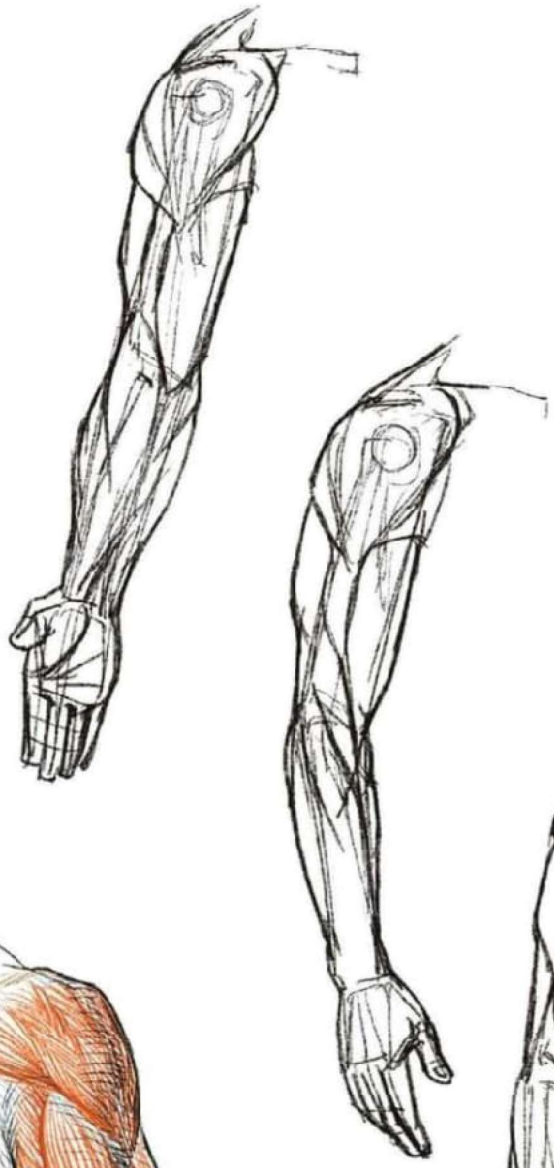

•Arriba a la izquierda: postura anatómica

Centro: postura natural

Izquierda: Postura con fuerza

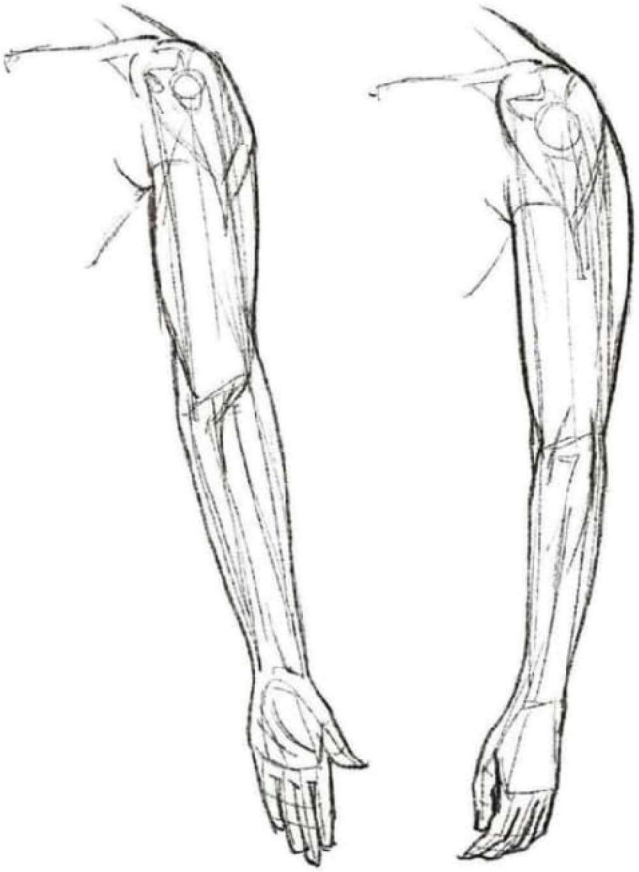

postura anatómica

postura natural

Arriba: frente diagonalmente izquierdo con las manos entrelazadas detrás de la cabeza

Abajo: diagonalmente hacia atrás cuando las manos están entrelazadas en la parte posterior de la cabeza.

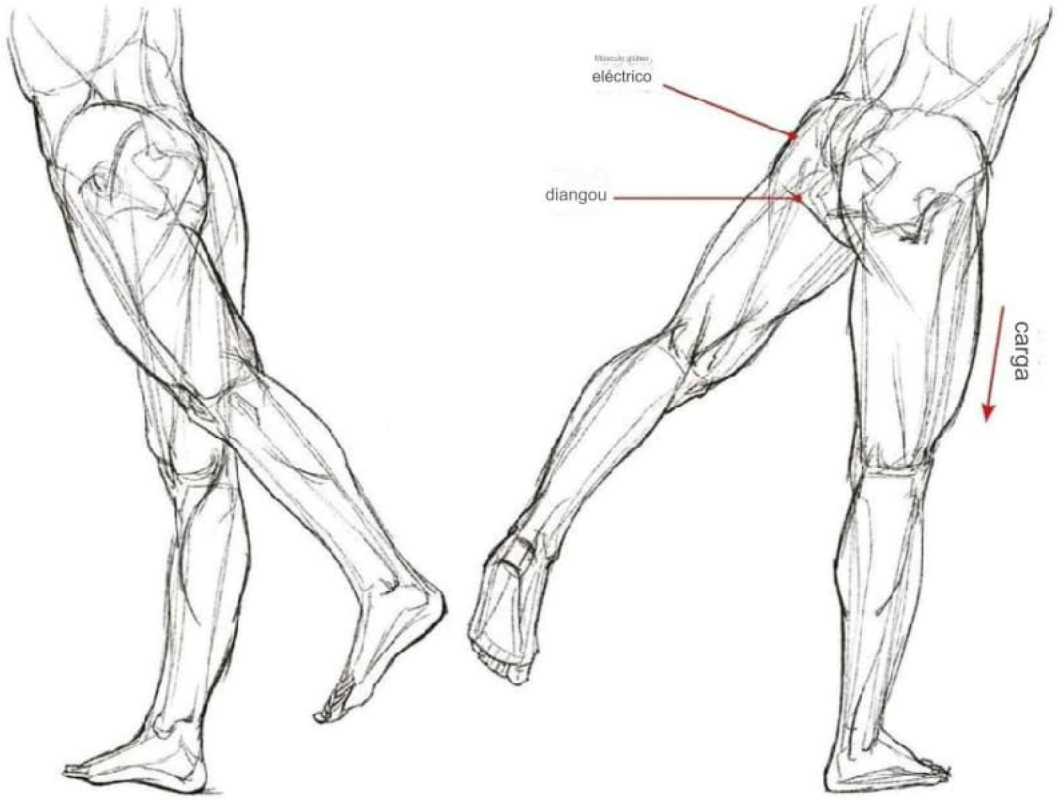

Cuando tiras las piernas hacia atrás, ejerces presión sobre las nalgas. En el lado donde la pierna está echada hacia atrás, los músculos de los glúteos se contraen más y el surco de los glúteos se hace visible. El ángulo de la imagen de arriba está ligeramente inclinado. En la otra pierna, se aplica fuerza desde la cadera hasta la rodilla para mantener el equilibrio.

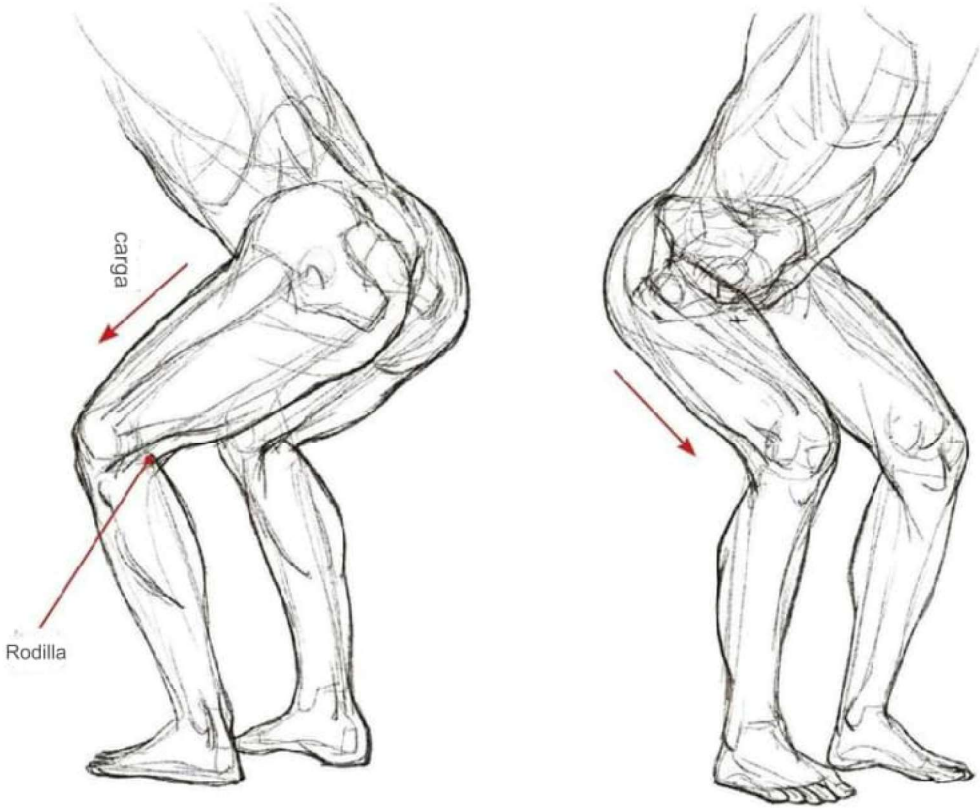

En posición agachada, se aplica fuerza en la parte delantera y trasera de los muslos para estabilizar la inestable articulación de la rodilla. Aparecen fuertes surcos musculares alrededor de los muslos y la fosa poplítea está fuertemente deprimida por la protrusión de los tendones circundantes.

Una postura de pie recta es fácil de comparar con un diagrama anatómico. Si le confunde la perspectiva aplicada, como cuando mira desde un ángulo, es una buena idea utilizar esta postura como referencia para determinar las ondulaciones de la superficie del cuerpo.

Cuando abres las piernas hacia adelante y hacia atrás, puedes ver el lado interno de tus piernas. La diferencia con la postura de caminar es que el centro de gravedad está entre las piernas que están ligeramente separadas. Además, ambos pies están en contacto con el suelo. Esta postura se adoptó a menudo en el arte del antiguo Egipto.

Anatomía de las obras clásicas Croquis (Antigua Grecia y Roma)



La escultura griega antigua a menudo representaba posturas relajadas y elegantes de dioses y héroes, así como escenas de batalla de atletas y guerreros como los boxeadores. En las escenas de batalla, puedes verlo luchando en su postura y su postura rota por el enemigo. Las obras de arte a menudo hacen referencia a las posturas de obras maestras del pasado. Las obras maestras tienen pistas ocultas sobre cómo hacerlas destacar.

El tipo de cuerpo de la escultura griega antigua era básicamente alto. En comparación con los culturistas modernos, sus cinturas son más gruesas y sus extremidades delgadas y largas.

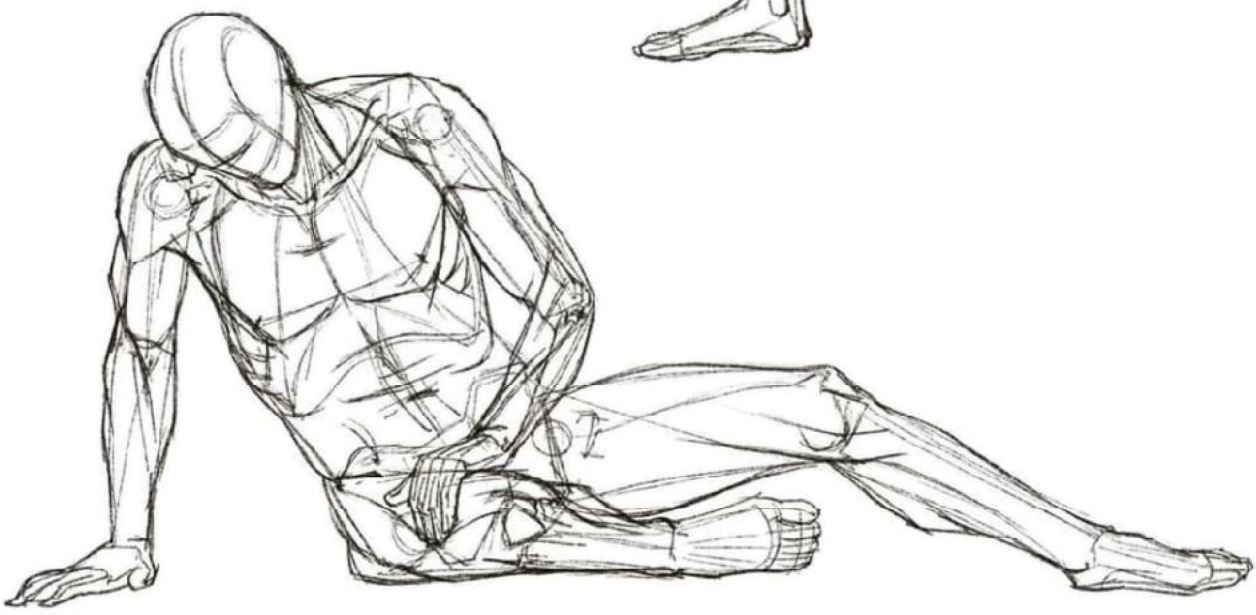

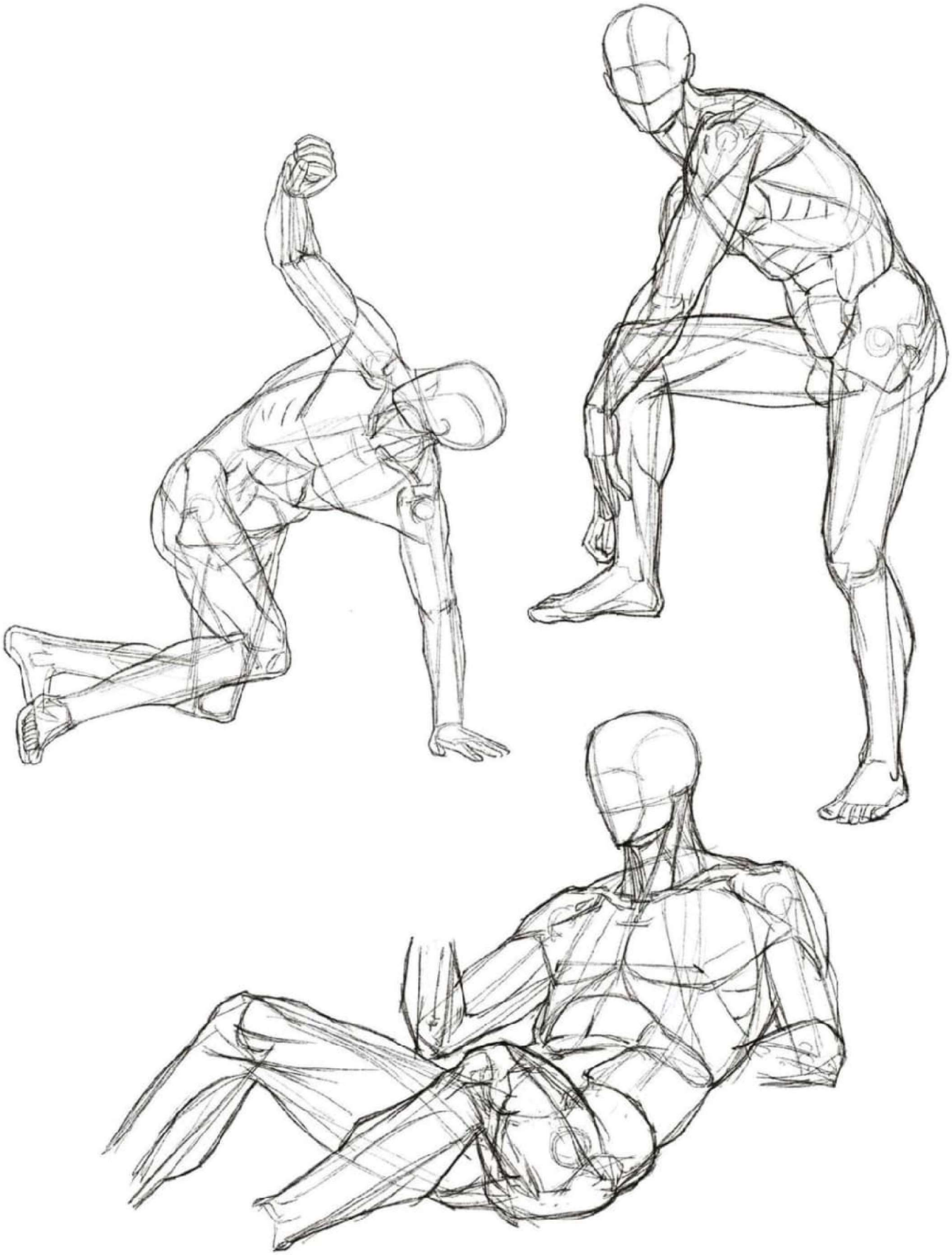

En la antigua Grecia, el cuerpo humano a menudo se representaba en esculturas con menos distorsión que en pinturas. Debido a que debe realizarse en 360 grados desde el frente hacia atrás, la forma permanece consistente cuando se ve desde varias direcciones.

Anatomía de las obras clásicas Croquis (Renacimiento)

En las obras del Renacimiento posteriores a Miguel Ángel, hay muchos ejemplos de torsión del cuerpo, brazos y piernas. Hoy en día es difícil descifrar el significado de cada gesto y postura, pero la impresión sigue siendo poderosa y espléndida. Incluso si solo miras las yemas de sus dedos, puedes ver que está haciendo movimientos sutiles y que está prestando mucha atención a la postura de todo su cuerpo. Arte Anatomía Esta es una postura anatómicamente difícil.

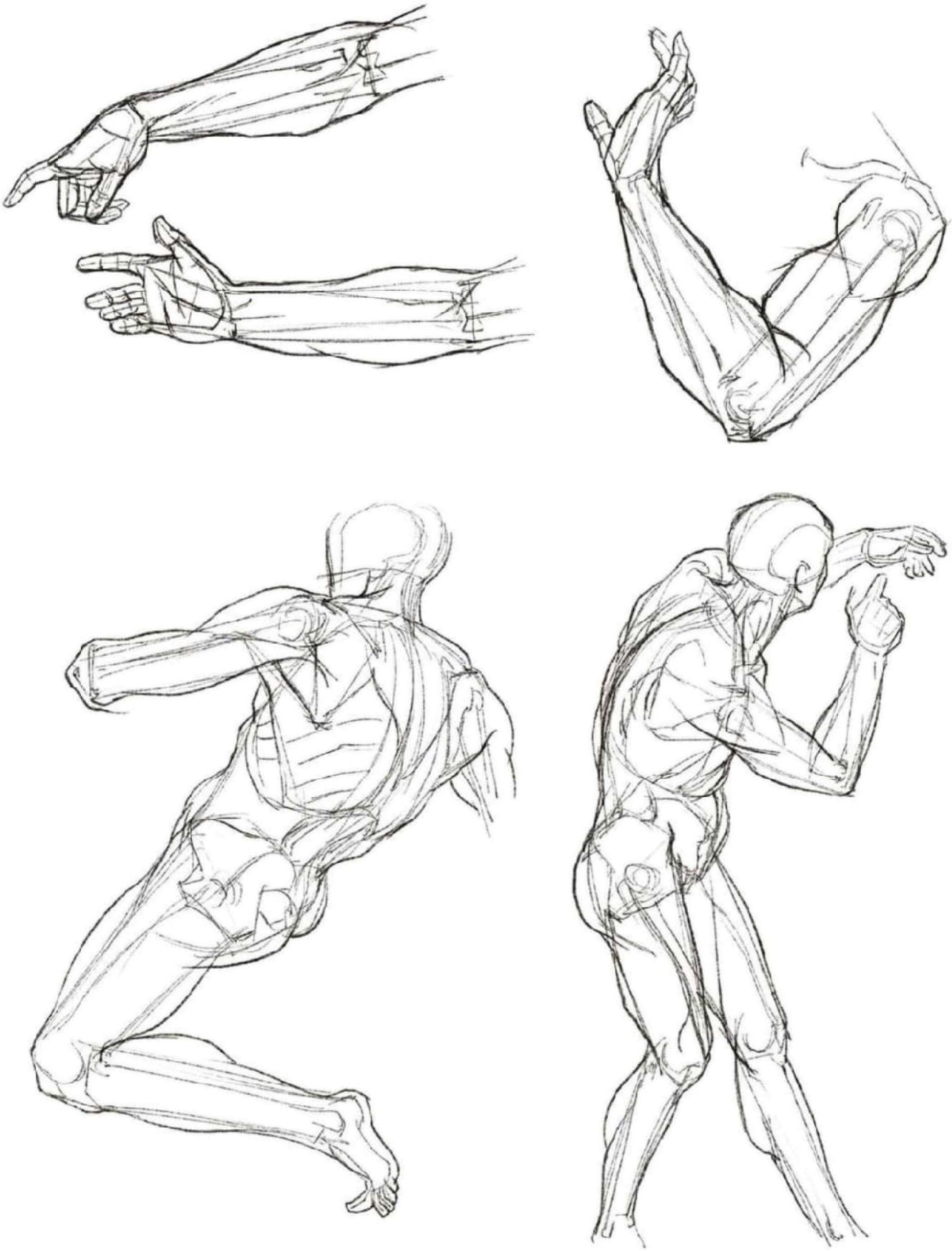

El Renacimiento introdujo la perspectiva (escorzo), así como la rotación del torso, brazos y piernas. Se puede percibir una sensación de profundidad cuando se ve desde un ángulo.

Es difícil expresar el cuerpo humano desde una perspectiva que dé una sensación de profundidad al girar el cuerpo. Dado que no es una postura que pueda mantenerse durante mucho tiempo, es necesario extraerla hasta cierto punto de la memoria y el conocimiento. El conocimiento de la anatomía artística es particularmente eficaz cuando se expresa de memoria.

Anatomía de las obras clásicas Croquis (Barroco)

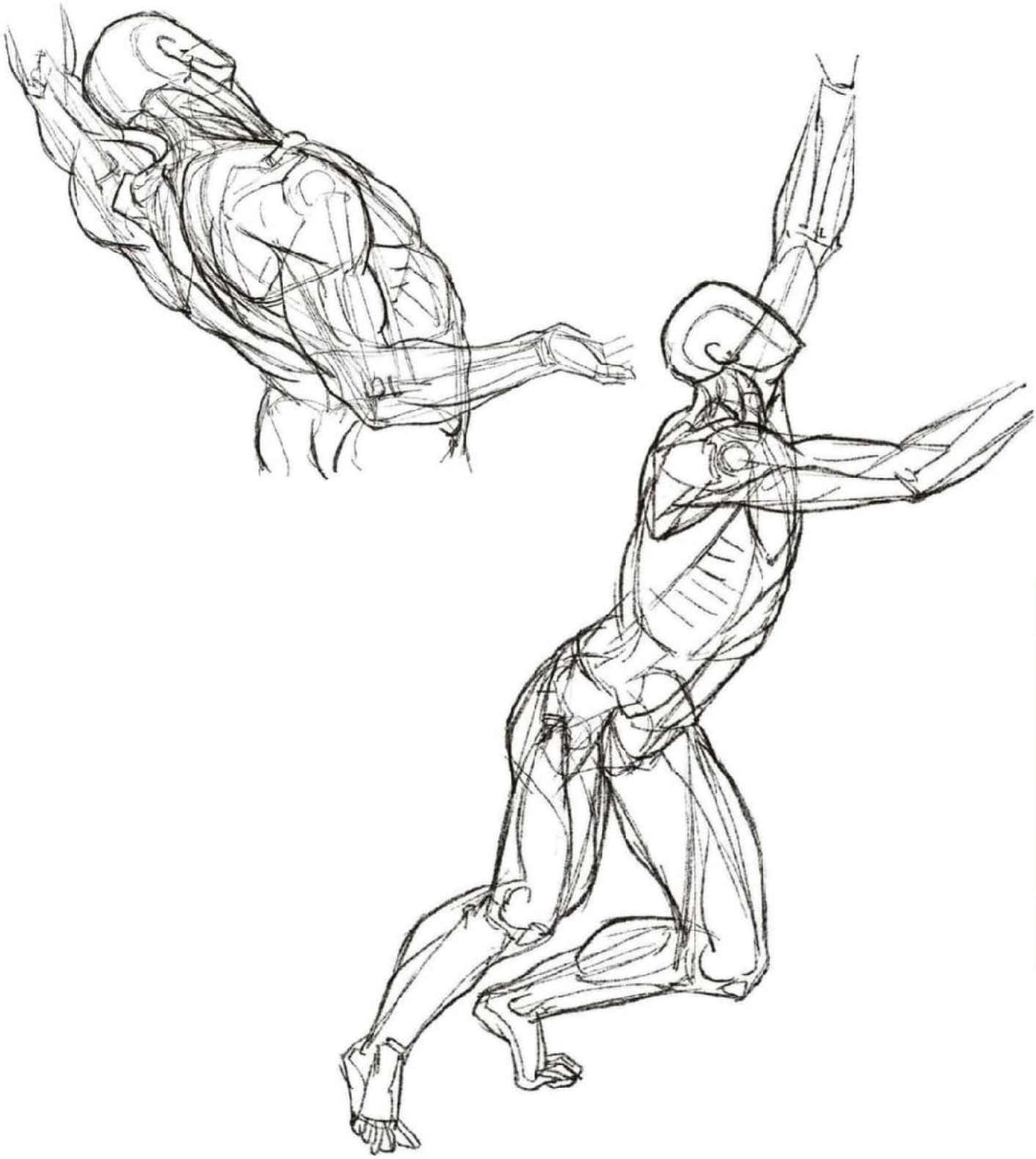

el periodo Barroco que siguió al Renacimiento, las técnicas mejoraron y los artistas pudieron torcer sus cuerpos para crear composiciones vistas directamente desde abajo o desde arriba, o para expresar poses que son difíciles de observar en la realidad, como flotar en el aire. Explora posturas y perspectivas que son más avanzadas que la postura en espiral (en términos artísticos, "postura serpentina") que se hizo popular después de Miguel Ángel.

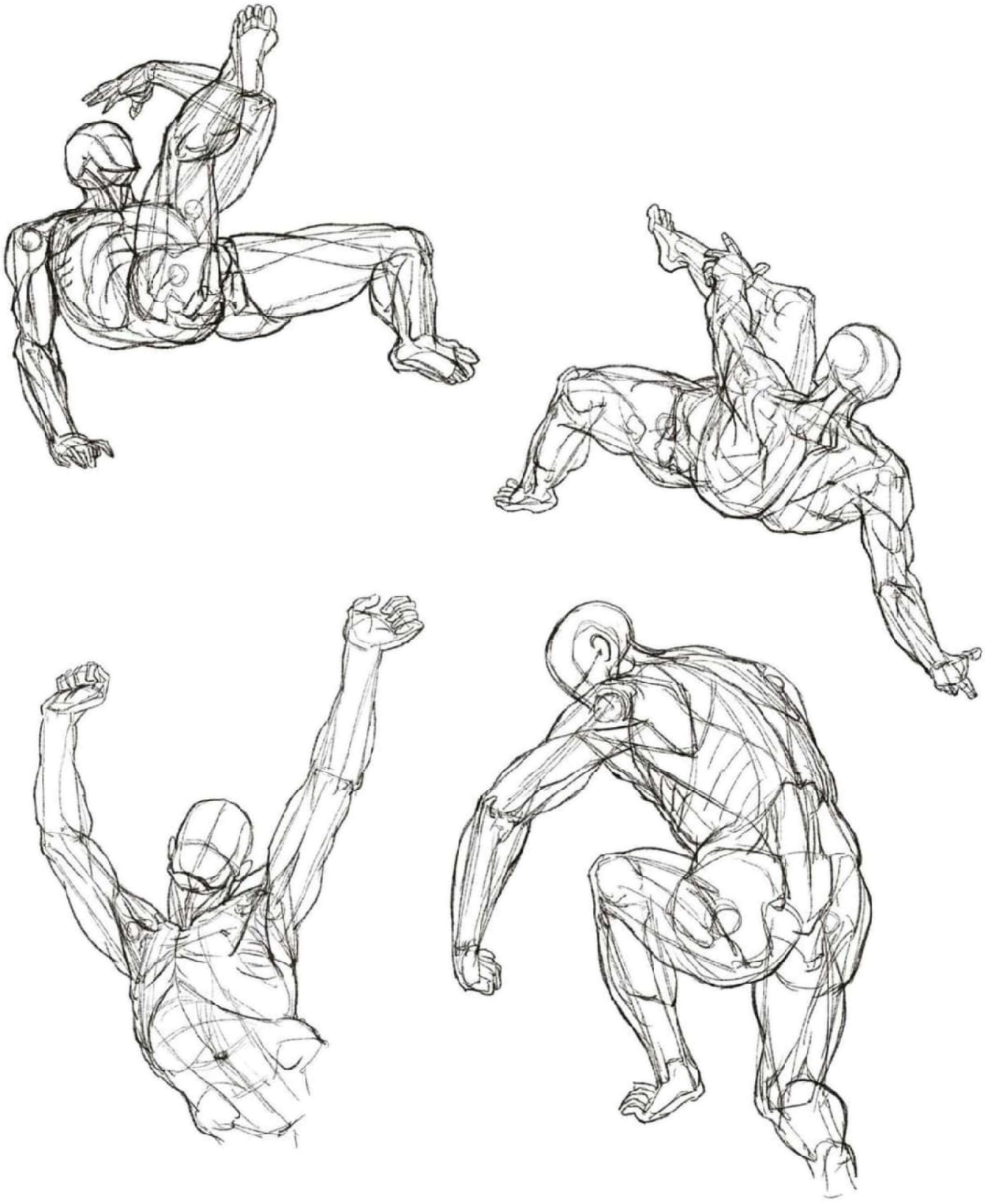

Es importante comprender la estructura de áreas profundas como las axilas y la parte interna de los muslos. Este fue un punto en el que la habilidad del artista difirió porque el nivel de reconocimiento estructural se reveló claramente.



Un hombre con músculos bien desarrollados es bueno para observar la estructura, pero el ajuste de la forma del cuerpo es necesario para la expresión. Al dibujar una figura esbelta, es mejor adelgazar la carne del esqueleto.

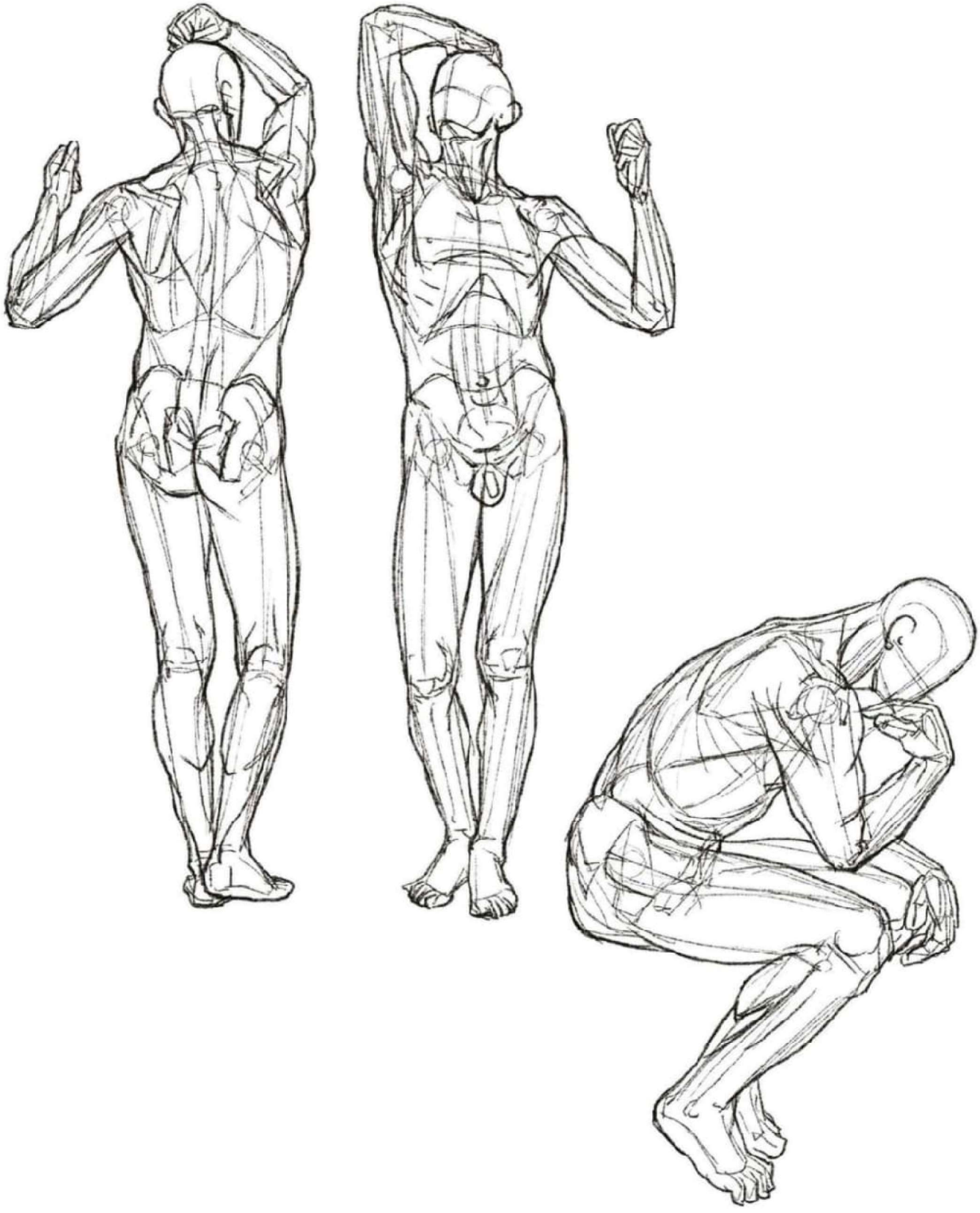

Una de las obras de arte moderno que es fácil de explicar anatómicamente son las esculturas de Auguste Rodin. Rodin estuvo influenciado por las obras de Miguel Ángel (período renacentista). Por otro lado, ha introducido ideas modernas en la expresión escultórica, como crear obras utilizando fotografías de modelos como materiales, crear múltiples piezas de la misma obra y combinarlas (copiar y pegar) y presentar obras en progreso como obras separadas. .

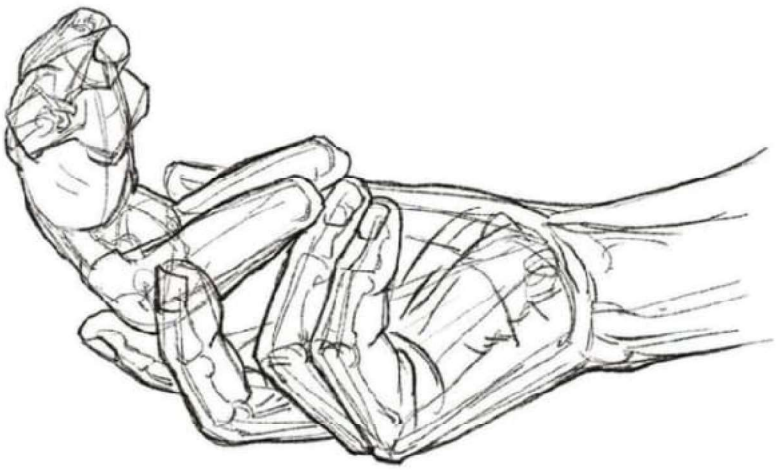

En los tiempos modernos, el poder de la expresión realista ha aumentado con la llegada de la fotografía. Con la llegada de nuevos instrumentos ópticos, los ojos de los artistas mejoraron. Lo mismo ocurre con la anatomía del arte, donde el conocimiento cultiva el ojo del artista.

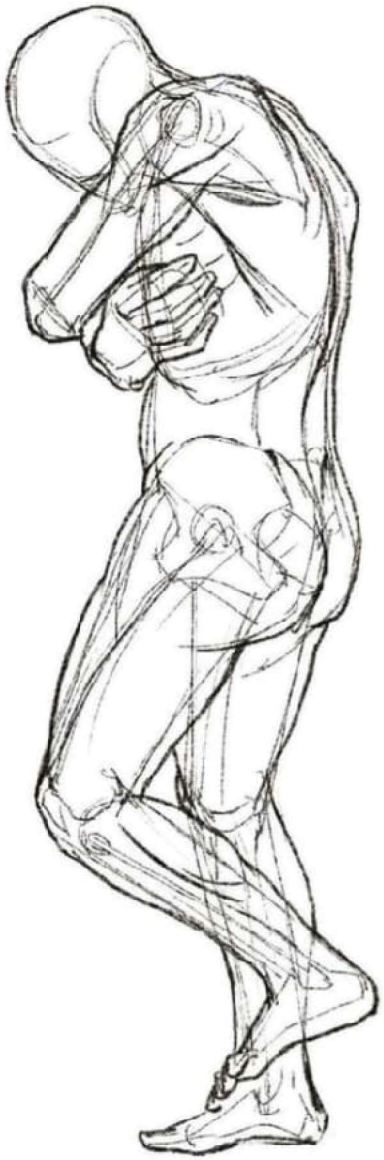

Las posturas centrípetas con brazos y piernas cerrados o acurrucados dan la impresión de estar cerrados a los demás y al mundo exterior. Por otro lado, una postura centrífuga con brazos y piernas abiertos da la impresión de estar abierto a los demás y al mundo exterior.

croquis de anatomía de la mano

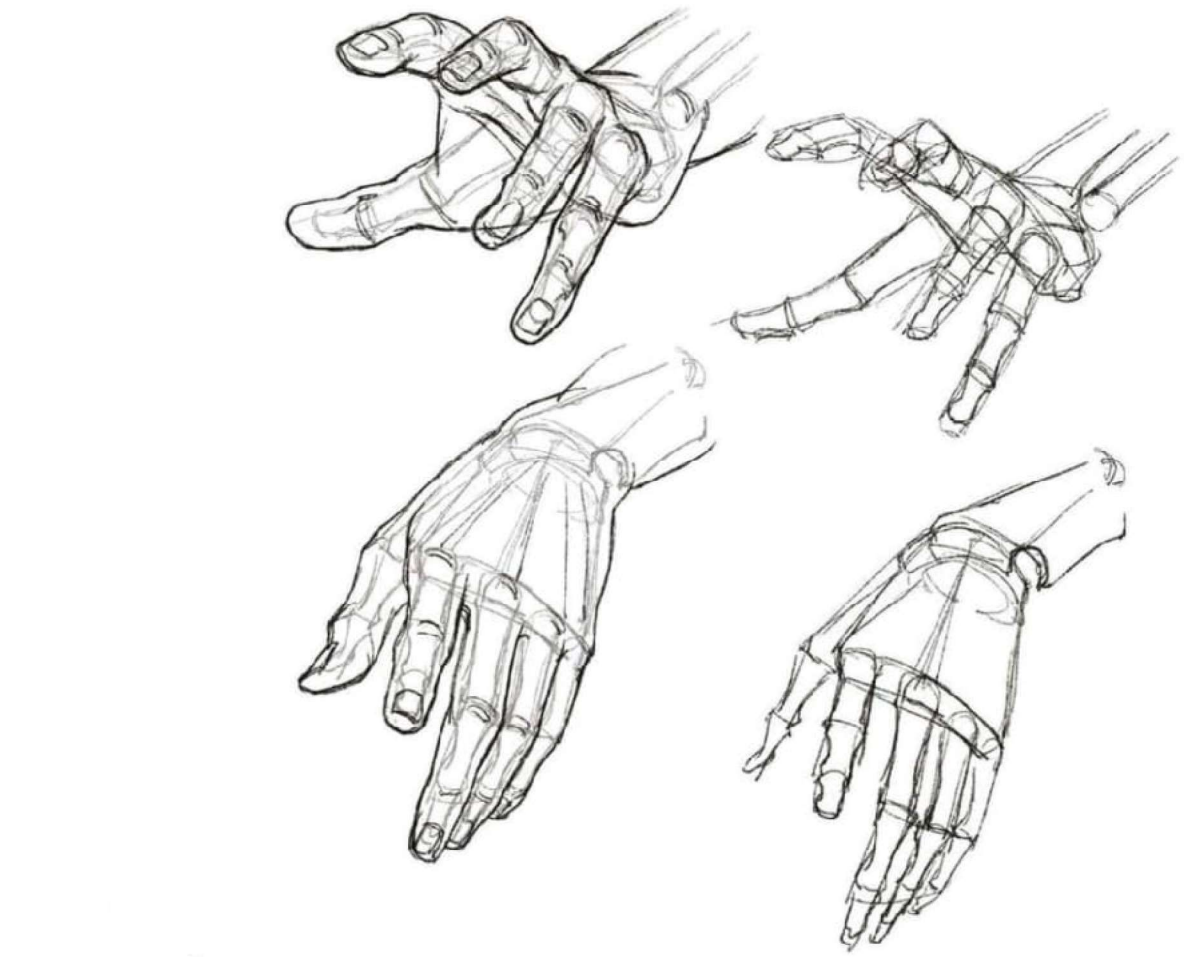

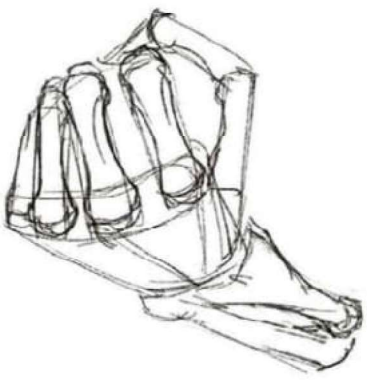

La mano en una obra de arte es una de las partes que transmite un mensaje al espectador. En las pinturas, las poses principales son sostener herramientas o hacer gestos, pero en la escultura, las poses suelen ser parte de todo el cuerpo y tienen poco significado.

El truco para croquisar el esqueleto de la mano es dibujar el esqueleto de la palma de una vez y luego dibujar las posiciones de las articulaciones de los dedos para que sea menos probable que las proporciones salgan mal.

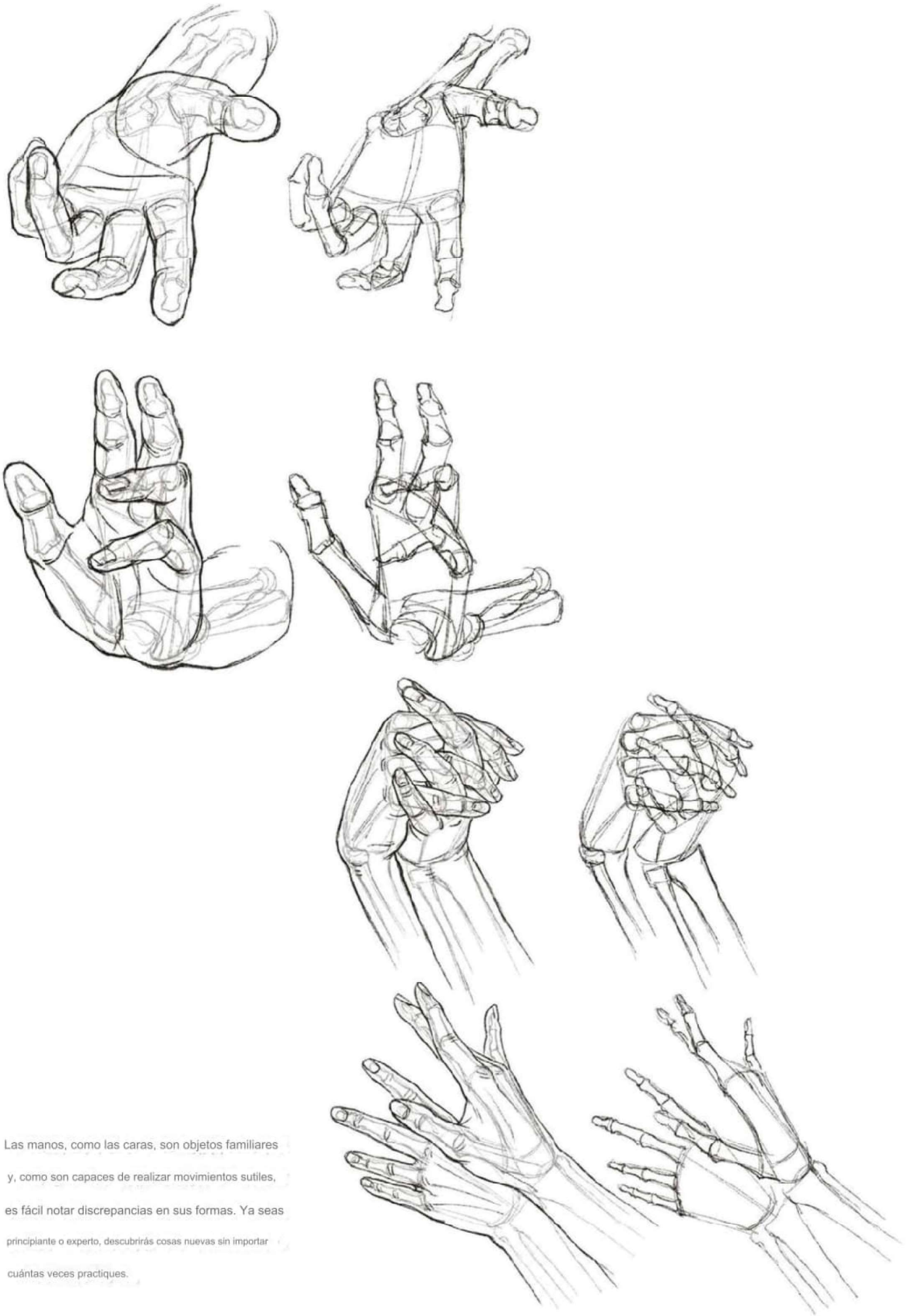

Las manos, como las caras, son objetos familiares y, como son capaces de realizar movimientos sutiles, es fácil notar discrepancias en sus formas. Ya seas principiante o experto, descubrirás cosas nuevas sin importar cuántas veces practiques.

Parte 4

Ropa boceto desnudo

Siguiendo el croquis anatómico, presentaremos un método práctico para inferir imágenes de desnudos a partir de imágenes vestidas. La anatomía artística enseña a los estudiantes no sólo a ver la superficie del cuerpo, sino también a desarrollar un ojo para ver a través de la ropa y ver lo que hay dentro. Este método es eficaz para comprobar la forma de figuras y personajes humanos que haya creado.

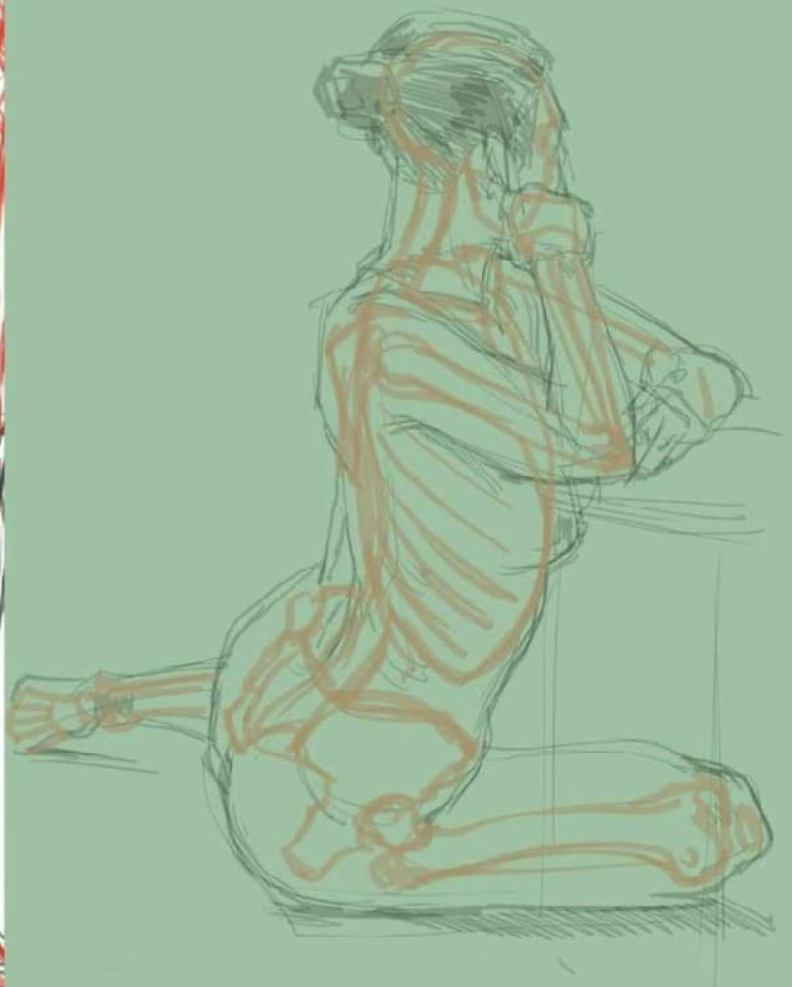

Cómo inferir la desnudez a partir de imágenes vestidas

En escultura y pintura, la base de la figura desnuda a menudo se crea (pinta) primero y luego se le da cuerpo a la ropa en la parte superior.

Esto es para evitar que el cuerpo se desequilibre debajo de la ropa. Este proceso le permite

Puedes conseguir un efecto visual que te haga sentir como si tu cuerpo estuviera lleno. Esto es similar al concepto de anatomía artística, en el que el esqueleto se estima a partir de la superficie del cuerpo. Para adquirir esta perspectiva es necesario comprender la relación entre la ropa y el cuerpo. En este capítulo, presentaremos un método para estimar la forma del cuerpo a partir de imágenes de ropa como ejemplo.

Una vez que aprendas este método, podrás practicar croquis desnudo sin tener que consultar a un modelo desnudo.

Acerca de la dirección de las crestas de la ropa (arrugas en la ropa)

Los patrones de tela se pueden dividir en términos generales en los siguientes cuatro tipos.

1: Arrugas que descienden desde la parte superior del cuerpo, como los hombros, según la gravedad y los pliegues de la tela.	2: Arrugas causadas por la presión de partes del cuerpo, etc.
3: Pequeñas arrugas provocadas por el estiramiento	4: Arrugas que se doblan debido al exceso de longitud o arrugas que se caen

De estos, el cuerpo está en contacto con la ropa en 1 a 3, y el cuerpo en 4 está ausente.

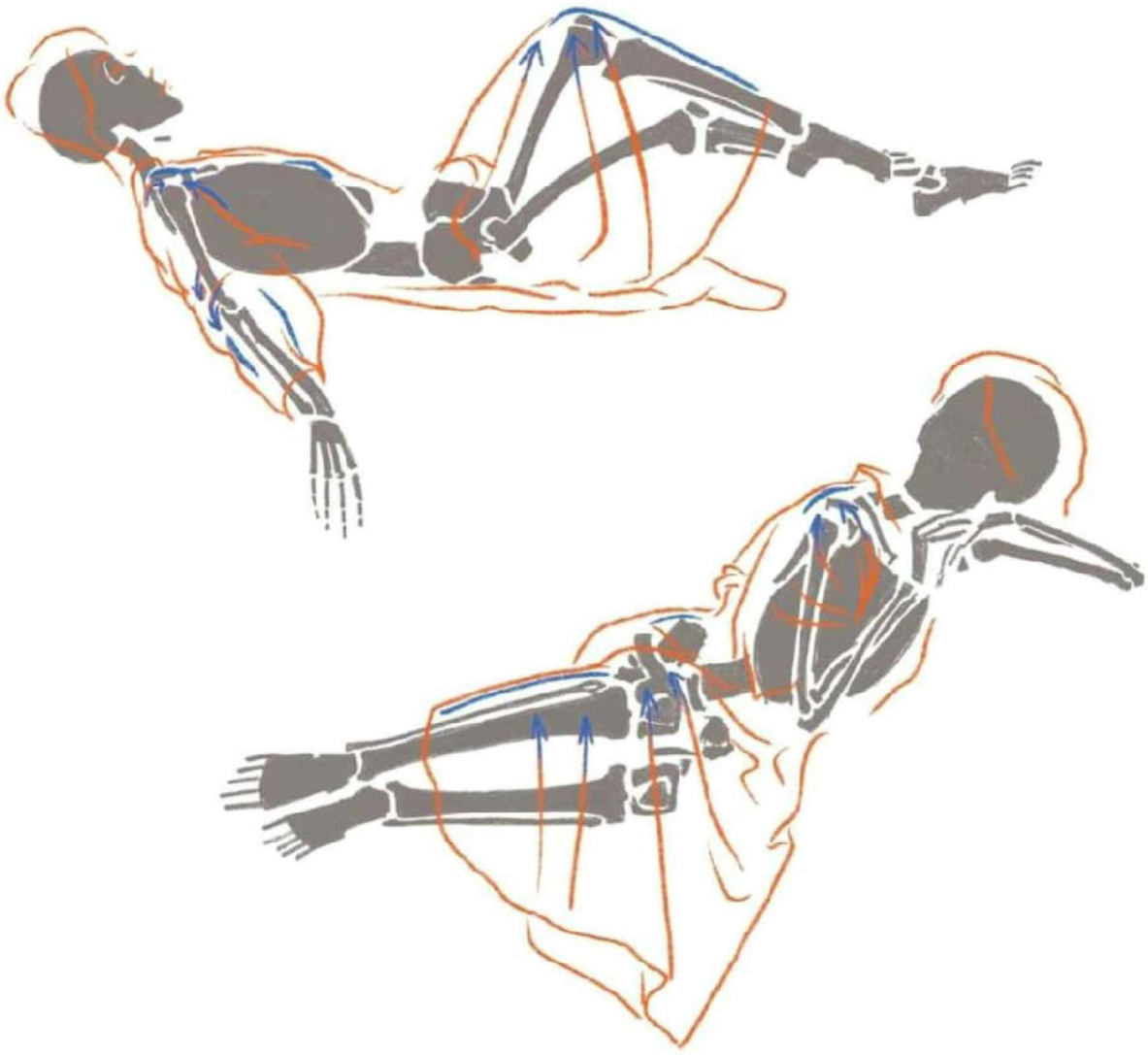



Auguste Rodin ``Los ciudadanos de Calais (parte)" Este es un ejemplo de una obra en la que primero se creó una figura desnuda (a la izquierda en la foto) y luego se modeló ropa encima (a la derecha en la foto). . Incluso los detalles que eventualmente quedarían ocultos por la ropa, como los surcos de los músculos y las ondulaciones de los huesos, están cuidadosamente esculpidos. (Musée Rodin, París, foto del autor)

Un escudo de ropa de una escultura griega antigua llamada "Wet Drapery". Parece un paño húmedo a lo largo del cuerpo. Las grietas de las arrugas tocan las líneas del cuerpo, creando un efecto visual que da la impresión de que hay algo en su interior. Un ejemplo de cuerpo debajo de la ropa. (Museo Británico, Londres, foto del autor)

Boceto de desnudo vestido 1 (durmiendo en una chaise longue, acostado)

Cómo detectar arrugas en la ropa y contornos de la superficie corporal 1

Primero, sigue el patrón de la ropa (flecha azul) hacia la parte superior y busca un lugar donde puedas ver la línea del cuerpo (línea azul).

Las piernas cruzadas son fáciles de confundir cuando se ven sobre una superficie plana, como en una fotografía. Primero, revise el dedo gordo y determine si es izquierdo o derecho. Con las piernas cruzadas, la pierna opuesta cruza el área por encima de la rodilla. Cuando te acuestas, tu pecho y abdomen se doblan debido a la gravedad. Por lo tanto, el cuerpo parece más delgado que cuando está de pie.

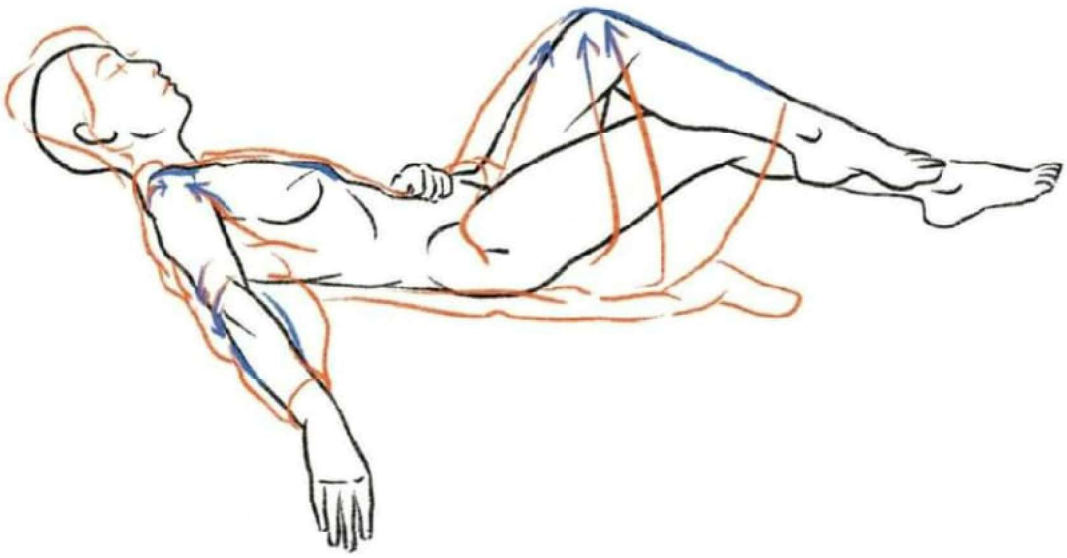

Cómo detectar arrugas en la ropa y contornos de la superficie corporal 2

Encuentra las arrugas en la tela y traza los vértices (flechas azules) y extrae las áreas donde las líneas del cuerpo son visibles (líneas azules).

Determine la posición aproximada de las rodillas y los hombros a partir de las manos y los pies que no están cubiertos por la ropa.

En esta posición, el fémur y la pelvis quedan ocultos detrás de las rodillas. Por esta razón, en un boceto de contorno, está bien capturar las rodillas y las caderas por separado, en lugar de intentar conectar los muslos con fuerza.

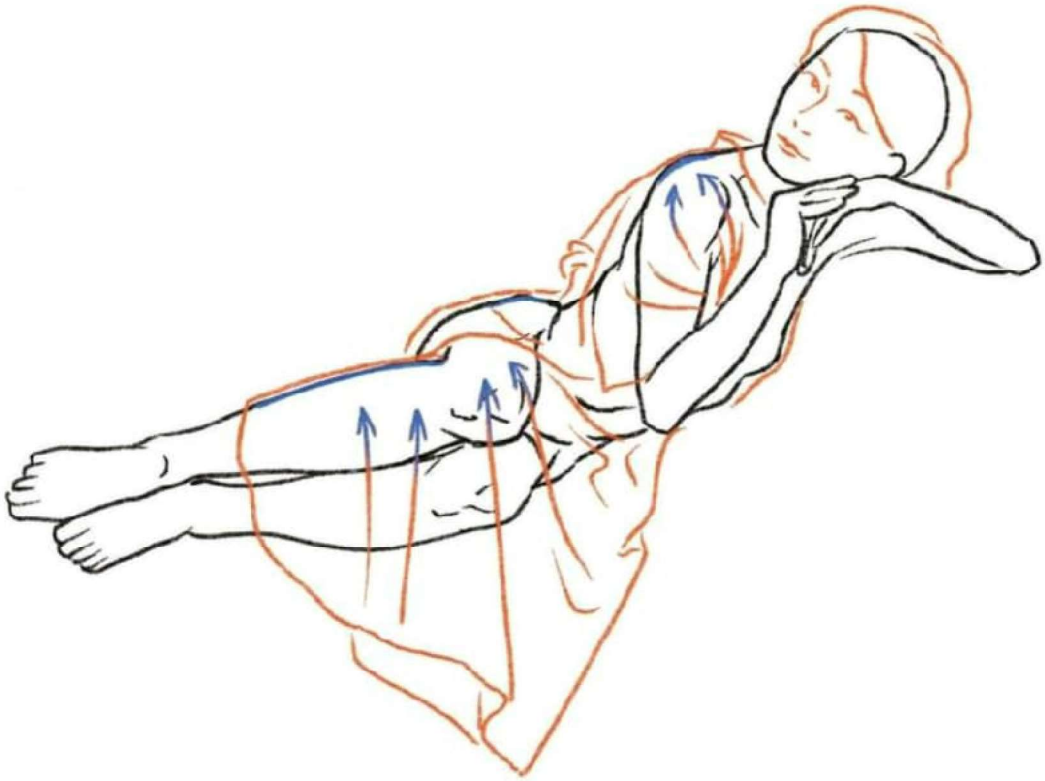

Cómo detectar arrugas en la ropa y contornos de la superficie corporal 3

Las camisetas y los pantalones cortos dejan mucho cuerpo al descubierto. Por tanto, es fácil estimar el contorno. También en este caso, encuentra la parte donde la ropa se une al cuerpo (línea azul) y conecta las formas intermedias. Esto le permite comprobar el contorno aproximado.

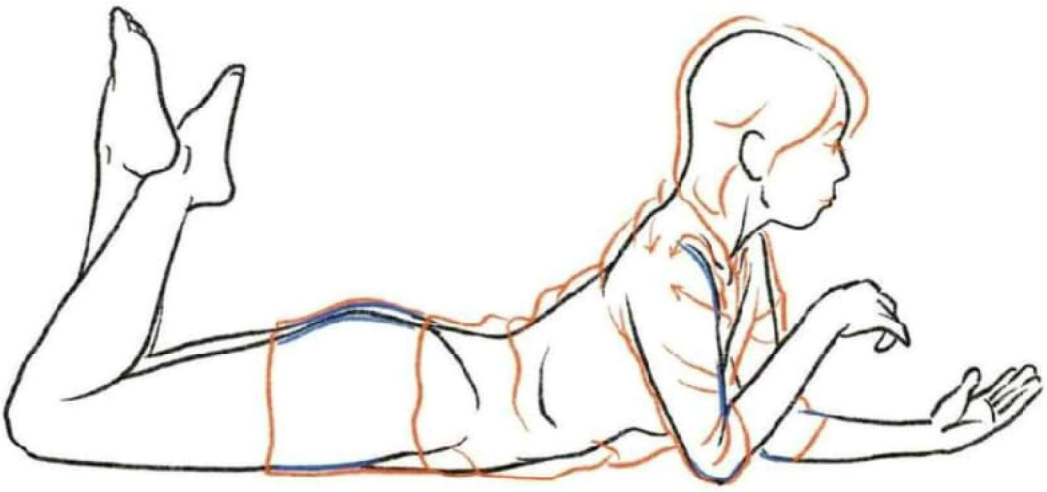

Boceto de desnudo vestido 2 (educación física sentada)

Nuevamente, sigue la dirección de las arrugas y encuentra la parte que toca el cuerpo. Es más probable que aparezcan arrugas en los "picos" o "lugares presionados".

Si conoce la altura de los dedos de los pies, la altura de las rodillas y las nalgas en contacto con el suelo, podrá comprender aproximadamente la forma de las piernas. En una postura centrípeta donde el cuerpo está cerrado hacia adentro, los contornos no sólo de los hombros sino de la mayor parte de la espalda se pueden inferir de la ropa.

Boceto de desnudo vestido 3 (sentado en una silla)

En una postura con las piernas cruzadas, la fosa poplítea opuesta toca cerca de la parte superior de la rodilla. El dedo gordo y el dedo meñique están ocultos, pero en esta foto se puede ver el arco en la parte interior del pie. Si aún no estás seguro, usa la punta de tu zapato para revisar ambos lados. La forma aproximada del asiento se puede confirmar trazando las patas de la silla. En el caso de un asiento de madera, las nalgas se aplastan y aplanan en el punto de contacto con el cuerpo, y el contorno de los muslos que se desvían de este se aplana.

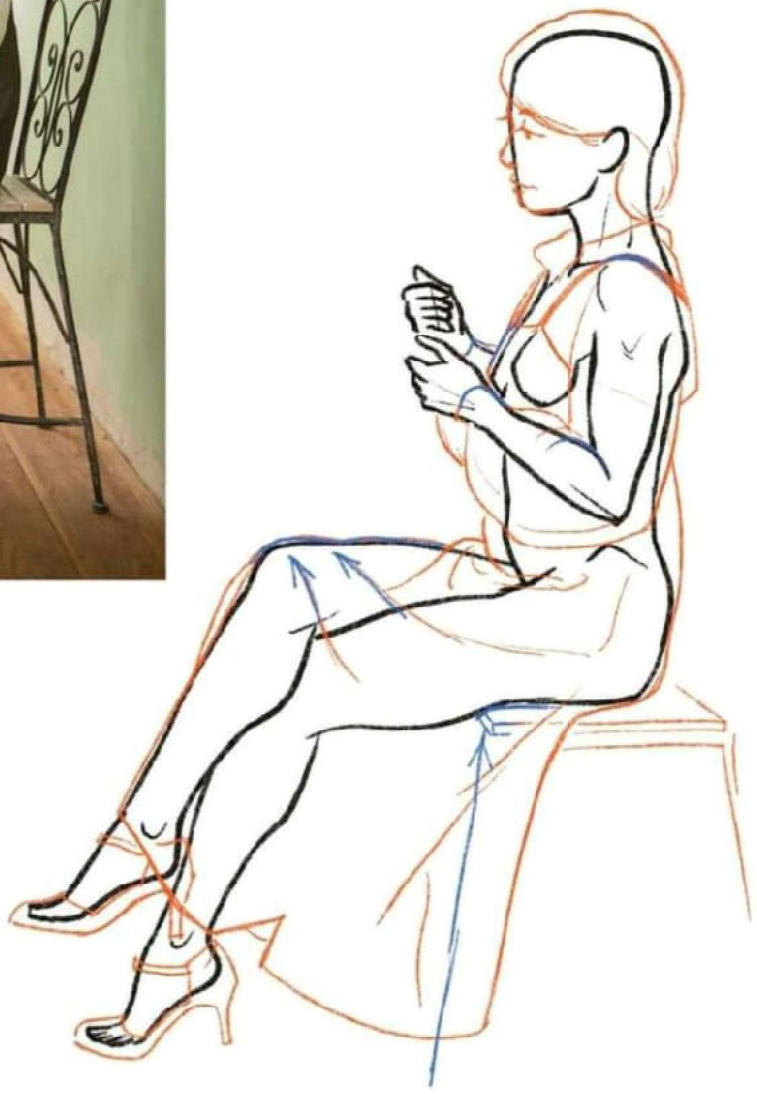

Boceto de desnudo vestido 4 (apoyo de mejillas)

o cruzar los brazos, es una buena idea comprobar la posición de los hombros, los codos y las muñecas. Conectar las uniones, como conectar las estrellas

Al descansar sobre la barbilla

en una constelación, evitará que las proporciones se desordenen. Hay dos huesos en el antebrazo, el radio y el cúbito (P.14), pero el cúbito es más

el cúbito.

Shutou Shakkotsutou

fácil de encontrar. Encuentre la protuberancia del codo (olecranon) y el bulto redondo en la base del dedo meñique (cabeza cubital) y conéctelos

para encontrar

Boceto desnudo vestido 5 (riego)

Es sorprendentemente difícil dibujar algo donde no hay contacto entre el cuerpo más que la cintura, como una falda hecha de tela dura. Es una buena idea utilizar croquis para adivinar qué hay dentro. Al dibujar solo el contorno, resulta difícil dibujar la rodilla oculta en el otro lado (en este caso, la pierna derecha) porque estás tratando de mantener el contorno.

Al utilizar el croquis de disección presentado en la Parte 3, puedes examinar la forma sin preocuparte por la forma o el número de líneas.

Boceto de desnudo vestido 6 (de pie sobre una rodilla)

Los pantalones de mezclilla ajustados hacen que sea fácil adivinar la línea de tu cuerpo. Si puedes observar toda la zona de las extremidades inferiores, los hombros, las manos y el cuello, puedes dibujarlo como un croquis anatómico sin hacer referencia a un modelo desnudo (imagen inferior derecha). Al modelar ropa ajustada como esta, puedes expresarlo dibujando las finas arrugas que se crean al estirar el contorno del desnudo.

Boceto de desnudo vestido 7 (inclinado y de pie)

Incluso en esta postura, la imagen del cuerpo humano se puede apreciar con la misma precisión que un croquis anatómico. Cuando estás inclinado hacia atrás, el centro de gravedad de tu torso no está entre tus piernas. Por tanto, sin fondo, da una impresión inestable. Esta es una de las situaciones en las que un cuerpo humano + fondo se convierte en una obra de arte.

Boceto de desnudo vestido 8 (abriendo ambas manos)

Al estar junto a una ventana, la luz se ilumina a contraluz y la ropa fina se vuelve transparente. En este caso, puedes ver el contorno del torso a través del cárdigan, por lo que puedes usarlo como pista al dibujar. Si no es visible, revisa las nalgas y los hombros para determinar la proporción aproximada.

Boceto desnudo vestido 9 (salto)

Hay dos tipos de saltos: saltos con dos piernas y saltos con una sola pierna. Aquí se ilustra un salto con una sola pierna.

Al comienzo de la patada, la pierna trasera se endereza como un resorte y la pierna delantera se endereza en preparación para el aterrizaje. En la parte superior, ambas piernas están rectas y los brazos extendidos directamente sobre la cabeza. Al aterrizar, la pierna delantera absorbe el impacto y se dobla ligeramente.

Los brazos cambian de posición para equilibrar el torso. Al comienzo de la patada, los brazos deben estar delante del torso y en la parte superior deben estar aproximadamente en la mitad de las piernas. En el punto de aterrizaje, muévase hacia la parte trasera del fuselaje.

aterrizaje



vértice



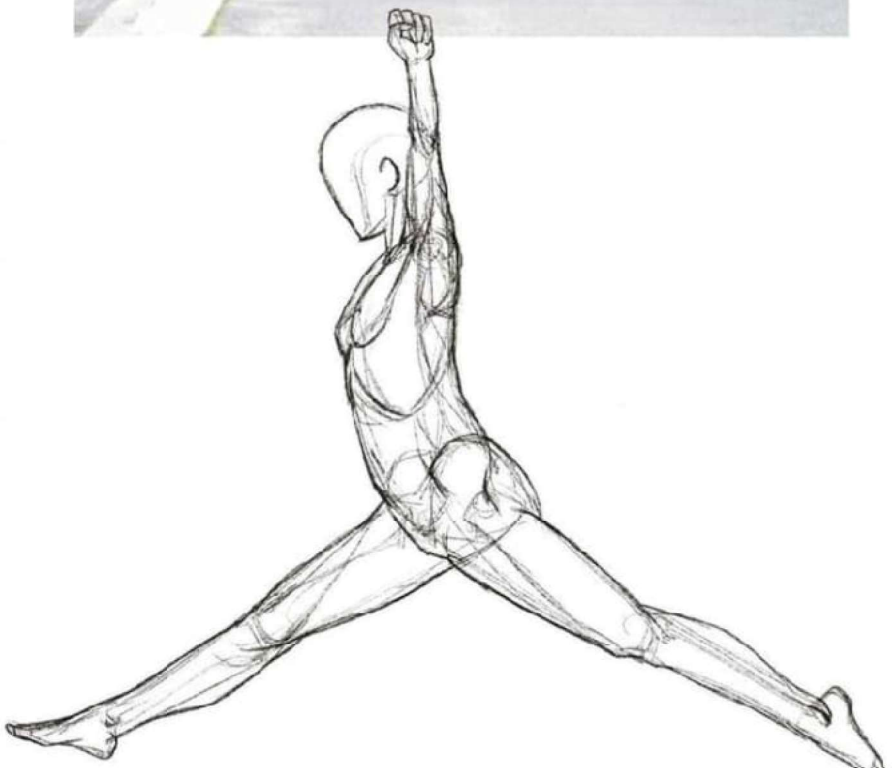

echar a patadas



Boceto desnudo vestido 10 (caminando)

Cada persona tiene una forma única de caminar. En cualquier caso, existen variaciones y se suele estudiar en animación. La forma en que camina en esta foto es balanceando toda la pierna como un péndulo, sin doblar la pierna frente a ella. Las características del movimiento ocultas por la ropa se pueden notar fácilmente extrayendo sólo el cuerpo humano.

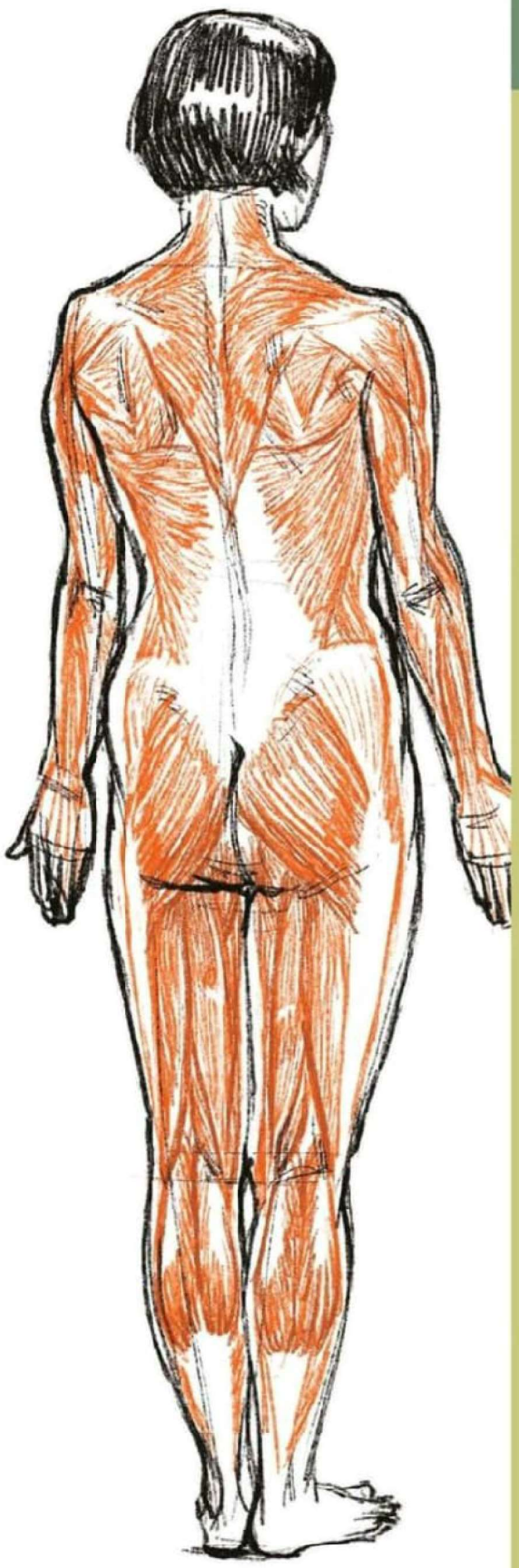

columna

proporciones

del cuerpo humano

Las proporciones del cuerpo humano son un concepto importante para comprender el tamaño aproximado de la imagen corporal total. Además de las clásicas proporciones de cabeza de 8 y las proporciones de cabeza estándar de 7,5, introduciremos proporciones de niños a adultos que son importantes para el modelado de personajes.

Resumen de proporciones

Las proporciones del cuerpo humano son un método para comprender la posición aproximada del cuerpo humano utilizando el tamaño de la cabeza. En anatomía artística, estudiamos principalmente el tipo de cuerpo y cabeza estándar 7.5 y el tamaño de cabeza y cuerpo 8 del tipo de cuerpo heroico. La diferencia entre los dos es la longitud de las piernas. Como efecto visual, 8 cabezas y cuerpos parecen ser más altos. Al deformar personajes, etc., es una buena idea ajustar el número de cabezas y cuerpos.

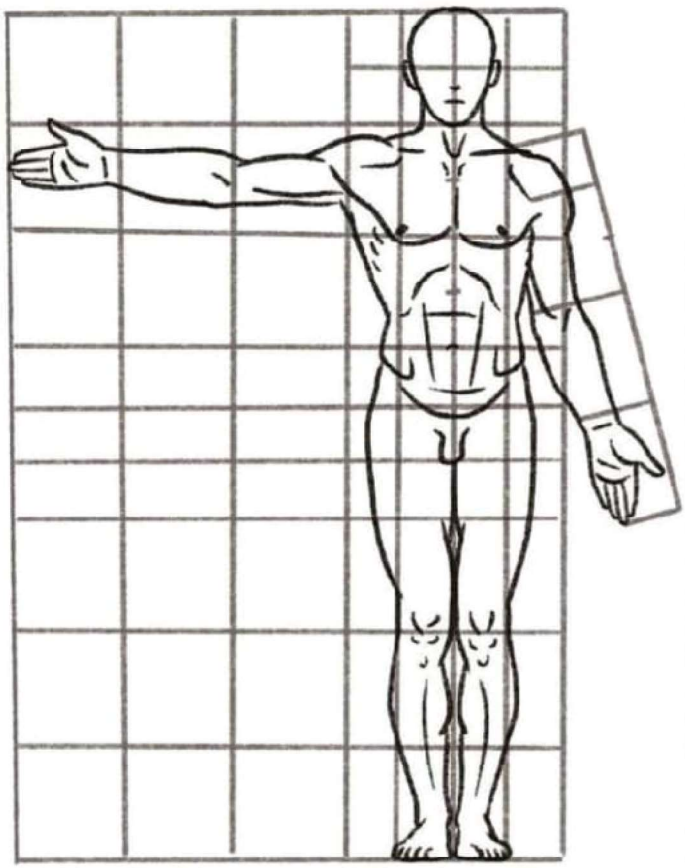

7.5 cabeza y cuerpo

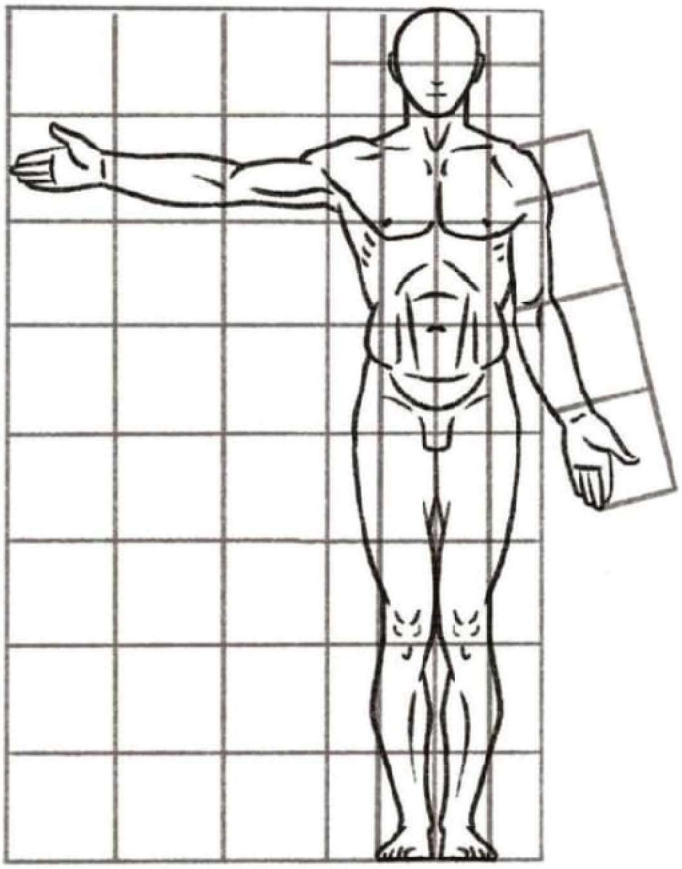

8 cabezas y cuerpos

【Desde arriba】	
1 cabeza	Hueso mental (mandíbula)
2 cabezas	pezón
3 cabezas	ombligo
4 cabezas	Elevar

【Desde arriba】	
1 cabeza	Hueso mental (mandíbula)
2 cabezas	pezón
3 cabezas	ombligo
4 cabezas	Elevar

[Desde el fondo]
2 cabezas y rodillas

[Desde el fondo]	
2 cabezas	Debajo de la rodilla

[Ancho desde la línea media]	
1 cabeza	ancho de hombro
2 cabezas	codos
4 cabezas	Punto primero

[Ancho desde la línea media]	
1 cabeza	ancho de hombro
2 cabezas	codo
4 cabezas	Punto primero

Proporciones por edad

Se establece que un adulto de 25 años tendrá un tamaño de cabeza y cuerpo de 7,5, y la edad de una cabeza y un cuerpo bien definidos antes de esa edad es aproximadamente la siguiente. Las grandes proporciones de la cabeza de un niño se pueden aplicar a personajes deformes (4 a 5 cabezas y cuerpos).

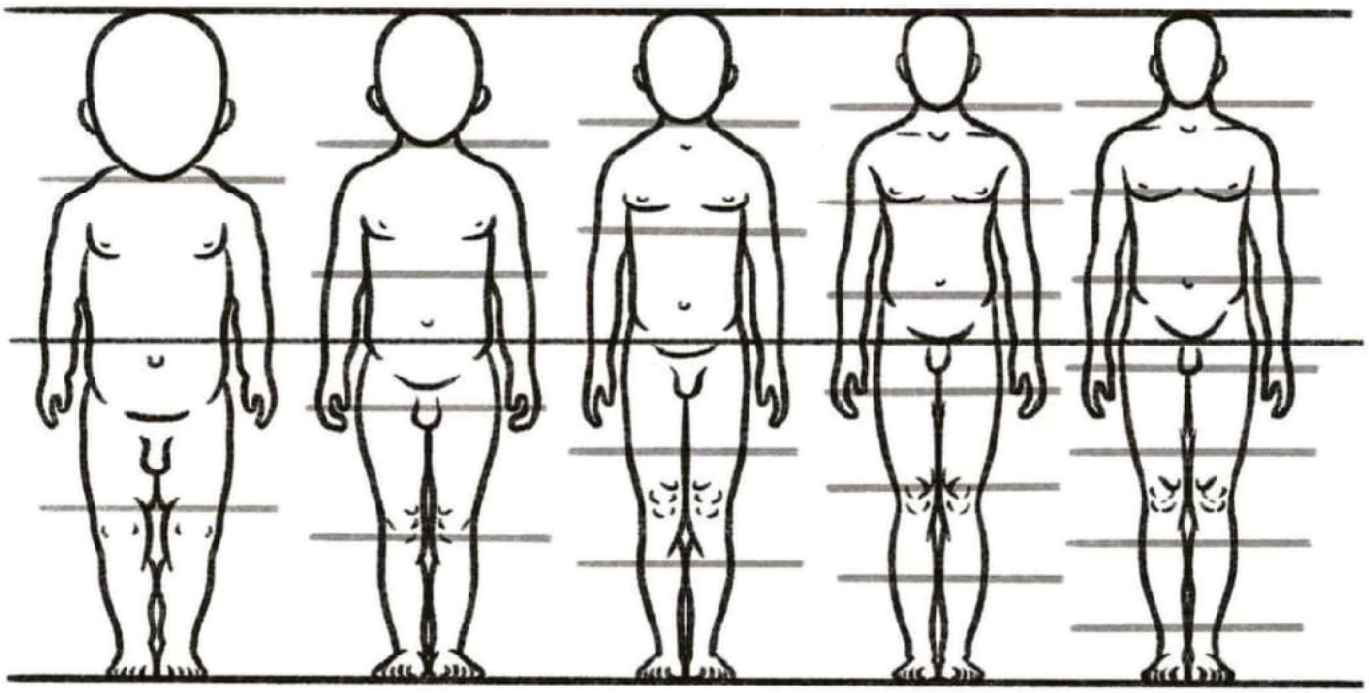

1 año	4 años	6 años de edad	16 años de edad	25 años
4 cabezas	5 cabezas y cuerpos	6 cabezas y cuerpos	7 cabeza y cuerpo	7.5 cabeza y cuerpo

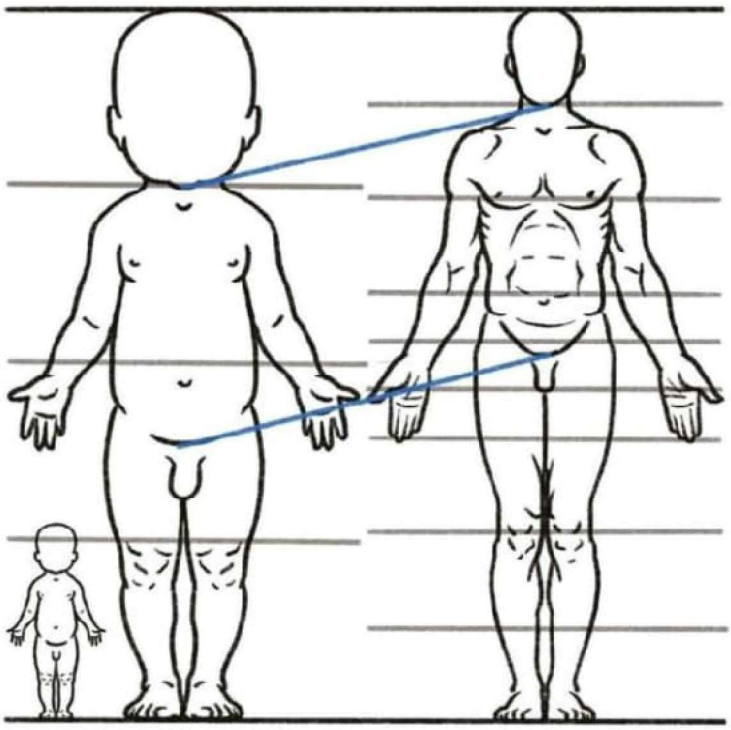

Comparando la proporción entre un niño de 1 año y un adulto, la cabeza se vuelve más pequeña y la longitud de los brazos y piernas aumenta con la edad. La proporción del torso desde el mentón hasta el hueso púbico (línea azul) permanece casi sin cambios.

Figura/Comparación de la relación entre un niño de 1 año (4 cabezas y cuerpos) y un adulto (7,5 cabezas y cuerpos). La parte inferior izquierda es el tamaño real de un niño estándar de 1 año.

Kota Kato

Nacido en Tokio en 1981. Anatomista artístico, ilustrador médico y diseñador gráfico. Graduada del Departamento de Moda de Bunka Fashion College en 2002. Graduado del Departamento de Diseño de la Universidad de las Artes de Tokio en 2008. En 2014, completó el Laboratorio de Anatomía de la Escuela de Graduados en Bellas Artes de la Universidad de las Artes de Tokio. Doctorado (arte, medicina). Actualmente, es profesor asistente en el Departamento de Anatomía y Ciencias de la Estructura Biológica de la Universidad Juntendo y profesor a tiempo parcial en el Laboratorio de Anatomía del Arte de la Universidad de las Artes de Tokio. En Twitter, publica información sobre anatomía artística como "Izu Art Anatomist (@kato_anatomy)".

Es autor de "¿Qué es la anatomía del arte?" (2020/Trans View) y coautor de "Introducción a la historia del arte griego" (2017/Sangensha). También participa en la traducción e ilustración de Animal Anatomy de Ellenberger (2020/Born Digital).

Aprende dibujando anatomía de bellas artes

Autor: Kota Kato

Montaje: Toshimitsu Katsuyama.

Editor a cargo: Hiroshi Kiriaki

Editorial: Hiroshi Kitahara

Fecha de publicación: 30 de octubre de 2020

Editorial: Genkosha Co., Ltd.

4-1-5 Iidabashi, Chiyoda-ku, Tokio 102-8716

TELÉFONO: 03-3263-3515

FAX:03-3263-3045

URL: http://www.genkosha.co.jp/

Impresión/encuadernación: Shinano Printing Co., Ltd.

©2020 KOTA KATO

©2020 GENKOSHA Co., Ltd.

Encuadernación/Diseño: Oficina de Diseño Kitahara

Modelo: katie

Fotografía: Kaori Umezawa

Planificación y edición: Domu Co., Ltd.

Cooperación fotográfica: Jardin Nostalgic

JCOPY <Publicación encargada por la organización de gestión de derechos de autor del editor>

La reproducción no autorizada de esta revista está prohibida excepto bajo la ley de derechos de autor. Cada vez que se copia, Obtenga permiso de antemano de la Organización de gestión de derechos de autor de editores de Japón (JCOPY). Esta revista también puede distribuirse a agentes, etc. Está prohibido pedir a un tercero que escanee o digitalice los derechos de autor, incluso si es para uso personal o doméstico. No permitido según la ley de derechos de autor.

JCOPY TEL:03-5244-5088, FAX:03-5244-5089, correo electrónico: info@jcopy.or.jp
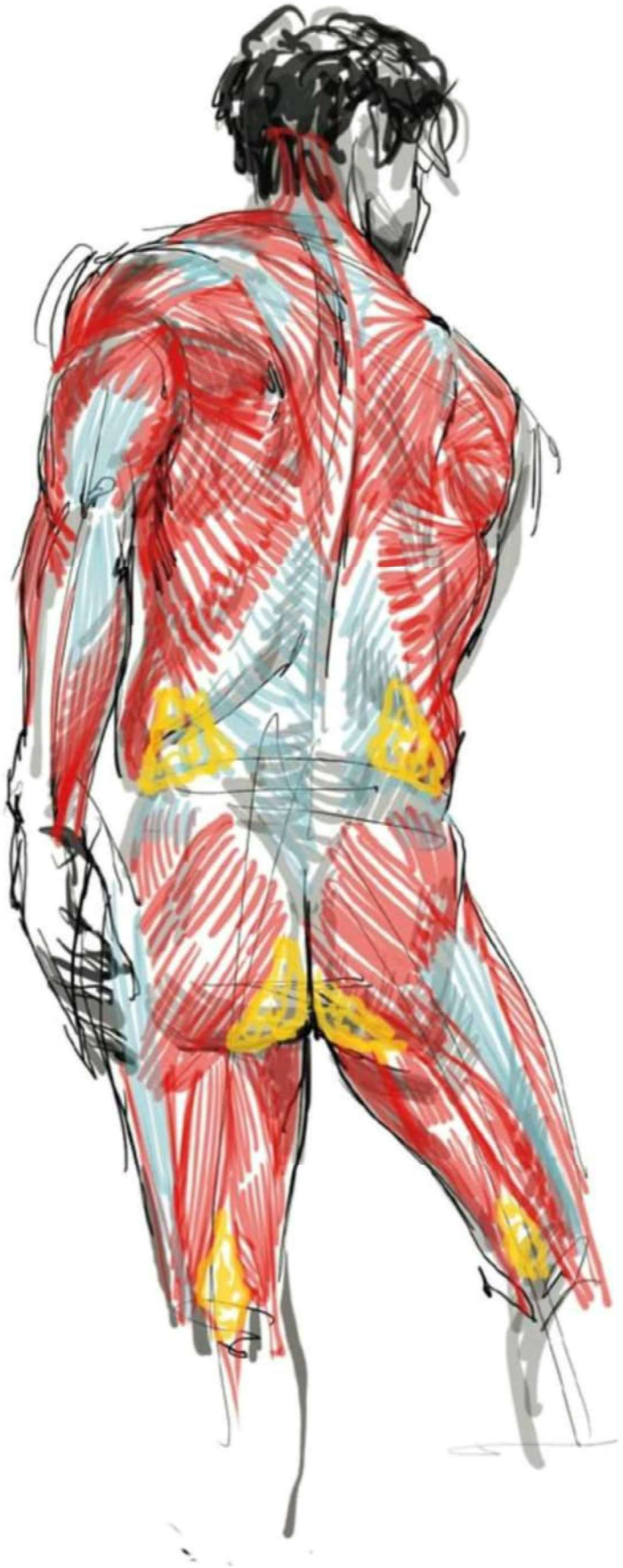
Impreso en Japón